FROM
PAUL B. HOEBER
MEDICAL BOOKS
230 E. 50TH ST., N. Y

BOSTON
MEDICAL LIBRARY
8 THE FENWAY

Digitized by the Internet Archive
in 2012 with funding from
Open Knowledge Commons and Harvard Medical School

http://www.archive.org/details/dierntgenstrahle00beck

Die Röntgenstrahlen im Dienste der Chirurgie.

Quidquid latet, adparebit
Nil occultum remanebit.

Von

Dr. Carl Beck,
Professor der Chirurgie,
New York.

München 1902.
Verlagsbuchhandlung Seitz & Schauer.

BOSTON MEDICAL
DEC 30 926
LIBRARY

T. R. 89.

BOSTON MEDICAL
DEC 30 1926
LIBRARY

Allgemeiner Teil.

A. Die Bedeutung der Röntgenstrahlen.

Noch sind keine sechs Jahre verflossen, seit aus der ehrwürdigen Urfeste der Hierarchie ein Lichtstrom hervorquoll, welcher mit elementarer Gewalt durch das Weltall drang. Da war kein Erdenwinkel, den er nicht erhellte, und die Weisesten der Weisen vermochten seinen märchenhaften Anblick nicht zu fassen. Und wie damals, als man ungläubig die erste Botschaft von dem neuen Wunder vernahm, so stehen wir noch heute vor einem ungeheueren Rätsel. Was uns aber diese menschenfreundliche Sphynx gegeben, das hat merkwürdigerweise dennoch bereits derart greifbare Formen angenommen, dass auch der starrköpfigste Thomas schliesslich ehrfurchtsvoll sein Haupt beugen musste. Ja, die Erleuchtung kam zwingend. In ihrem unerhörten Triumphzug von der bescheidenen Stadt am Main fuhren die merkwürdigen Strahlen wie der Blitz, erleuchtend und verletzend zugleich in wissenschaftliche Dogmen, deren Unfehlbarkeit durch Jahrtausende geheiligt zu sein schien. Unbekümmert um die Weisheit und Zuversicht der Autoritäten, enthüllten sie mit einem Schlage eine solche Fülle der gröbsten Irrtümer, dass manchem, wie dem Schüler im Faust, um seine »Gottähnlichkeit« bange wurde.

So betrachteten einige kleine Geister die Strahlen wie eine Art gefährlichen Teufelsspuks, der ihrem spinnwebenen Ruhmeskranz dräuend entgegenstand. Drum sträubten sie sich, das neue Licht als guten Alliierten anzuerkennen, bis sie sich durch schmerzliche Erfahrungen einem unfreiwilligen Bekehrungsprozess unterwerfen mussten. Für diejenigen Kollegen jedoch, welche den Wert einer der grössten Erfindungen aller Zeiten von vornherein würdigten, bildete die wachsende Erkenntnis ihrer ererbten irrigen Dogmen eine fortlaufende Quelle wissenschaftlicher Befriedigung, welche ihre Höhe alsbald in den viel besseren therapeutischen Resultaten fand. —

Es hiesse Eulen nach Athen tragen, wollte man heutzutage noch nach Beweisen für die Nützlichkeit der Strahlen suchen.

Der uralten Lehre von den Frakturen allein hat der Genius eines bescheidenen deutschen Gelehrten bereits eine gänzlich veränderte Physiognomie aufgedrängt.

Gleich wie bei unserer fortschreitenden pathologischen Erkenntnis die Gesichter vieler Krankheitsbilder sich total veränderten, wobei die Erweiterung der Diagnostik zugleich eine Vereinfachung der Therapie zeitigte, so hat sich auch die Frakturenlehre metamorphosiert und können wir erfreulicherweise konstatieren, dass mit der diagnostischen Erleuchtung durch die Röntgenstrahlen sich auch hier die Proportion zwischen Therapeutik und pathologischer Erkenntnis erheblich zu Gunsten der letzteren verschoben hat.

Man nimmt nicht mit Unrecht von altersher an, dass gerade für die Krankheiten, deren Wesen man am wenigsten ergründete, die meisten Medikamente angepriesen werden. So konnte man auch bei der Frakturbehandlung von der Menge und Kompliziertheit der angegebenen Schienenapparate auf den Grad des mangelhaften Verständnisses der respektiven Frakturform schliessen.

Je genauer sich das Verständnis für die Genese und die Relationen einer Frakturform aufbaut, desto mehr schrumpfen die therapeutischen Vorschriften zu einigen wenigen einfachen Prinzipien zusammen. Ja, man könnte dieselben dann, wie weiland unseres grossen Urahnen Rezepte, auf den Fingernagel schreiben.

Hat man einen Blick auf das Röntgenbild einer Fraktur geworfen, so weiss man auch sofort, was man zu thun hat. Ja, man kann instinktiv in den meisten Fällen gar nichts anderes als das Richtige thun. Statt komplizierte und infolge mangelhaften anatomischen Verständnisses unklar gehaltene Vorschriften zu beobachten, bedarf es heutzutage wenig mehr, als den Eingebungen des gesunden Menschenverstandes zu folgen.

Es ist bekannt, dass einfache subkutane Frakturen, welche wenig oder gar keine Dislokation aufweisen, oft ohne, vielleicht sogar trotz der angewandten Behandlungsmethode heilen, wie sich schon aus dem endlosen Sündenregister der Quacksalber unschwer erkennen lässt. Ja, die Zahl der Brüche, die während der Behandlung überhaupt nicht als solche erkannt wurden, dürfte sich auf Millionen belaufen.

Der oberste Grundsatz bei einer rationellen Frakturentherapie heisst: Wiedervereinigung der gebrochenen Enden in normaler Lage und ohne die Nachbargewebe und die Funktion des Gliedes irgendwie zu stören. Wo keine Dislokation der Fragmente vorhanden ist, bedarf es natürlich auch keiner Relokation oder, besser gesagt, Reduktion. Die Röntgenstrahlen geben uns über diese Frage die zuverlässigste Auskunft. Wir bedürfen also bloss eines Verfahrens, welches die Richtigstellung der Glieder, da wo keine Dislokation besteht, während der Behandlungsdauer gewährleistet. Wir erreichen dies durch eine passende Immobilisation. Die Form, in welcher dieselbe erreicht wird, ist von geringer Wichtigkeit im Verhältnis zu der überaus bedeutungsvollen Frage des anatomischen Verhaltens der Fraktur, wie sie die Strahlen darlegen.

Nun wissen wir freilich, dass in der Mehrheit der Fälle eine mehr oder minder bedeutende Dislokation der Fragmente eintritt. Dass es da geboten ist, die von der Stelle gerückten Knochenenden wieder in ihre normale Stellung zurückzubringen, ist doch mehr als selbstverständlich. Unter der Leitung der Röntgenstrahlen gestaltet sich nun der Reduktionsakt zu einer höchst einfachen Affaire. Man weiss, nach welcher Richtung die Fragmente dislociert sind und drückt man sie deshalb selbstverständlich nach ihrem ursprünglichen Bestimmungsort zurück. Glaubt man, dies erfolgreich gethan zu haben, so zeigen die Röntgenstrahlen wiederum durch den Verband hindurch an, ob die Immobilisation des Fragmentes thatsächlich in der Normallage gelungen ist. Sollte dies nicht der Fall sein, so hat man Gelegenheit, seinen Irrtum zu korrigieren, und zwar beizeiten, während man früher auf seinen Fehler erst dann aufmerksam wurde, nachdem es längst für eine einfache Korrektivmassnahme zu spät war.

Es gibt nun zwar immer noch Bevorzugte, welche von der medizinischen Muse auf die Stirn geküsst sind und in dem erhebenden Gefühl ihres technischen Gottesgnadentums sich einreden, dass sie vermöge ihres besonders entwickelten Greiftalents Frakturen auch sehr wohl ohne Röntgenstrahlen beurteilen können. Diese privilegierte Klasse wird auf die Dauer unmöglich ihrem natürlichen Schrumpfungsprozess entgehen können. Sie wird das Schicksal der Gegner des Mikroskops, des Augenspiegels und der Asepsis teilen.

Die Besten aber wagen heutzutage nicht mehr zu leugnen, wie oft sie auf diesem früher als so einfach angesehenen Feld strauchelten, und geben ihrem Danke dafür, dass dieses thatsächlich zu einem grossen Teil dunkel gewesene Gebiet nunmehr wie mit einem Zauberschlag erhellt worden ist, beredten Ausdruck. Ja, es ist gottlob ganz anders geworden, seitdem man den anatomischen Befund in vivo stets erkennen kann. Wir können also nicht bloss eine genaue anatomische Diagnose machen, sondern auch den Effekt unserer Therapie beim Verbandwechsel kontrollieren. Die frühere Unmöglichkeit, die Direktion eines dislozierten Gelenkfragmentes zu bestimmen, machte eine exakte Reposition in den meisten Fällen zu Schanden. Jetzt, wo man ein ganz genaues Signalement des Fragmentes aufstellen kann, ist die Reposition sehr einfach, und entweder mit dem fluroskopischen Bilde vor dem geistigen Auge oder der photographischen Wiedergabe neben dem Operationstisch hat man sich palpatorisch in einer Minute orientiert, wo man früher wochenlang im Dunkeln tappte.

Legt man dann einen starren Verband an und wechselt denselben schon nach einer Woche wieder, so zeigt es sich, ob wieder eine Verschiebung stattgefunden hat oder nicht. Dann ist es immer noch ein Leichtes, eventuell die nötige Korrektur zu bewerkstelligen.

In den schweren komplizierten Fällen, in welchen von vornherein eine erhebliche Funktionsstörung zu erwarten steht, ist eine

frühe Röntgen-Aufnahme das beste Entlastungsdokument für den behandelnden Arzt. Denn kraft desselben wird er stets beweisen können, dass er die Bedeutung der Fraktur ganz genau verstanden und gewürdigt hat. So leuchtet es dann selbst dem vorurteilsfreien Laien ein, dass der exakte Diagnostiker denn auch logischerweise einen richtigen Heilplan einschlug.

Wir sehen also, dass unter den heutigen Verhältnissen der Arzt mit wenigen Ausnahmen aufgehört hat, ein Sklave ungünstiger anatomischer Verhältnisse zu sein. Nun liefert aber die Nachlässigkeit und heilige Einfalt vieler Patienten und nicht zum mindesten die Rotte der Kurpfuscher immer noch ein stattliches Kontingent von Frakturen, die entweder gar nicht oder in defformer Stellung geheilt sind.

Und schlecht geheilte Knochenbrüche sind von jeher besonders gehegte chirurgische Sorgenkinder gewesen. Ja, sie bilden heute noch in Laienkreisen einen der beliebtesten Anlässe, dem behandelnden Arzt etwas am Zeuge zu flicken. Wenn der Besitzer einer solchen Deformität recht vehement veranlagt ist, so lässt das auf eine ausserordentliche Vitalität schliessen, wodurch sich womöglich lange Jahre hindurch reichliche Gelegenheit zur Verunglimpfung des Arztes bietet. Und doch, wie ungerecht ist ein solches willkürliches Verdammungsurteil fast immer! War der behandelnde Arzt noch so vorsichtig, es konnte sich doch ereignen, dass durch die Ungunst der anatomischen Verhältnisse oder auch durch die Stupidität oder den Ungehorsam des Patienten oder seiner Umgebung das Resultat schlecht ausfällt. Und nach unseren Erfahrungen sind es gerade diejenigen Patienten, welche die ärztlichen Vorschriften mit Füssen traten, die am unbarmherzigsten kritisieren, trotzdem sie schliesslich nichts als die Früchte ihrer eigenen Sünden ernten.

Vor der Entdeckung der Röntgenstrahlen war nun der behandelnde Arzt, wenn er sich ungünstigen anatomischen Verhältnissen gegenüber sah, in einer besonders üblen Lage. Denn das Laienpublikum kennt keinen Unterschied in der Verschiedenheit des Sitzes (Gelenkfraktur) oder der Form (mehrfache Fraktur, Splitterung etc.), und dieser lieblichen Anschauung sind auch die Gerichtshöfe nur zu sehr geneigt, beizutreten.

Nur durch grosse Klugheit (sofortigen ausdrücklichen Hinweis auf die Schwere der Verletzung und die Möglichkeit unvollkommener Heilung in komplizierten Fällen, Teilung der Verantwortung mit einem erfahrenen Kollegen) konnte der resp. Arzt sich einigermassen decken, und so kam es, dass nicht immer der wissenschaftlichste, sondern der routinierteste Arzt den geringsten Tadel erfuhr.

Wie man überhaupt früher verlangen konnte, dass man eine genaue anatomische Diagnose in jedem Falle feststellen sollte, erscheint, nachdem die Röntgenstrahlen unsere zahllosen diagnostischen Irrtümer aufgedeckt haben, noch viel erstaunlicher

und rückt die lehrreiche Parabel von dem Splitter und dem Balken unserem Gesichtskreis besonders nahe.

In der dritten Auflage seines ausgezeichneten Lehrbuches weist Albert anlässlich seiner Beschreibung der Fraktur des Collum chirurgicum humeri auf die zahlreichen Varietäten des anatomischen Befundes hin, welcher Quer-, Schräg- und Komminutivbrüche unterscheidet und die sonderbarsten Dislokationsstellungen sowohl als die merkwürdigsten Heilresultate erkennen lässt.

Jetzt, nachdem uns Röntgen so reich beschenkt hat, dünkt es uns besonders interessant, Alberts Jeremiade zu würdigen, welche als typisch für die Anschauungen der damaligen Zeit (1884) gelten dürfte und zweifellos von ihm selbst heutzutage bedeutend modifiziert werden müsste.

Sie lautet in ihrer drastischen Weise: »Der Praktiker kann nur zweierlei bedauern: 1. dass er die interessantesten anatomischen Befunde in vivo meist nicht erkennen kann, 2. dass er gegen die sehr merkwürdigen Dislokationen, wenn er durch die deckenden Teile auch hindurchblicken konnte, bisher kein vollkommen wirksames Mittel entdecken konnte. Darum sind auch diese Frakturen verrufen, beileibe aber nicht wegen der Schwere des Verlaufes oder wegen ihrer üblen Folgen, die sie zurücklassen, vorausgesetzt, dass es sich um eine subkutane, durch keine weiteren Verletzungen komplizierte Fraktur handelt. Im Gegenteil, wenn man eine grössere Reihe von derlei Frakturen, die man behandelt hat, ins Gedächtnis zurückruft, so muss man sich gegestehen, dass man in sehr wenigen Fällen eine genauere Diagnose über das Detailverhalten machen konnte; man muss sich gestehen, dass auch die therapeutischen Massnahmen, die man ergriffen hat, um die Dislokation zu beheben, von sehr prekärem Erfolge waren.«

Es ist bewunderungswürdig, wie genau Albert schon damals definierte, was uns not that.

Der Fluch von Jahrtausenden, der an der Differentialdiagnose zwischen Fraktur, Luxation, Kontusion, Distorsion und anderweitigen Knochenläsionen haftete, ist einem freudigen Sicherheitsgefühl gewichen. Wo man früher vermutete, da weiss man jetzt. Die Details einer Fraktur liegen offen da. Ob Kommunition oder Impaktion oder Interposition von Muskelgewebe zwischen den Frakturen, oder ob eine Komplikation mit Luxation und dergleichen vorhanden ist, das ergibt sich deutlich aus dem Röntgen-Bilde. Dasselbe kann man mit Musse studieren und sich daraus über den passendsten Behandlungsmodus klar werden, ohne dass man den Patienten erst allerlei schmerzhaften Manipulationen zu unterwerfen braucht.

Die Frakturlehre ist aber nicht das einzige Gebiet, welches die Strahlen metamorphosierten.

Die Kenntniss der verschiedenartigen Knochenerkrankungen ist durch die Röntgenstrahlen ebenfalls bedeutend gefördert

worden. Die Differentialdiagnose zwischen tuberkulösen, syphilitischen, arthritischen und osteomyelitischen Knochenveränderungen einerseits und den Osteomen, Osteosarkomen und Knochencysten andererseits hat durch das Röntgen-Bild festere Anhaltspunkte gewonnen und ist hierdurch nicht nur manches Glied, sondern auch schon manches Leben gerettet worden.

Das Studium der Knochenregeneration, der Rhachitis, Akromegalie, Osteoarthropathie hypertrophiante pneumique, ja, neuerdings auch der Raynaud'schen Krankheit, ist in eine ganz neue Phase getreten.

Kongenitale Missbildungen der Knochen lassen sich viel genauer beurteilen als früher und sind durch besseres Verständnis auch vielfach rationellerer Therapie zugänglich geworden.

Sei ein metallischer Fremdkörper noch so klein und sitze er im verborgensten Winkel des Körpers, er kann dem Röntgenstrahl nicht entfliehen. So gehört nunmehr das Aufsuchen von Geschossen, Nadeln, Nägeln etc. zu den einfachsten und leichtesten Prozeduren. Man hat sogar Eisensplitterchen, die bloss 0,0202 g wogen, dargestellt. Steine, Holz und Glas zeigen sich ebenfalls. Ferner erfuhr die Chirurgie des Thorax wesentliche Bereicherungen. Sero- und Pyothorax, Hydropneumothorax, Pleurahypertrophie, subphrenischer Abscess, Mediastinaltumoren, Aneurysmen, Geschwülste und Abscesse der Lungen, tuberkulöse Kavernen — alle sind sie der Darstellung durch die Röntgenstrahlen zugänglich.

Kalkablagerungen in den Lungen, Gelenken, der Schilddrüse, der Hals- und Brochialdrüsen oder dem Uterus können nunmehr nach ihrer Form und Ausdehnung sozusagen gemessen werden. Die Arteriosklerose lässt sich ebenfalls in ihrer Ausdehnung verfolgen.

Konkremente der Nieren, Ureter, Blase, Prostata, Urethra, der Gallenblase und der Lebergänge sind erkennbar und kann der Röntgenbefund auf Grund der Grösse, Form, Zahl und Lage das entscheidende Wort bei der Frage, ob eine Operation vorgenommen werden soll, sprechen.

Damit nicht genug, dass unsere Diagnostik eine totale Revolution hat über sich ergehen lassen müssen, so dass unsere Therapie indirekt wesentlich beeinflusst wurde, spendeten uns die wunderbaren Strahlen neuerdings sogar noch eine nicht zu unterschätzende direkte therapeutische Gabe. Schon spricht man von der Röntgentherapie, wie von einer neuen Wissenschaft, und man fragt sich wie im Zaubermärchen: »Herz, was begehrst Du noch mehr?« Wer weiss in der That, was die geheimnisvolle Macht, deren Schleier der Genius unseres grossen Kollegen Galvani leise lüften durfte, noch im Schosse der Zukunft birgt?

Das Volk der Denker aber sei stolz darauf, dass der Kolumbus, welcher noch an der Schwelle des scheidenden Jahrhunderts der Wissenschaft unerwartet neue Bahnen wies, einer der ihren ist.

B. Das Röntgen-Armamentarium.

Es würde den Rahmen dieses Büchleins überschreiten, wollten wir ein Vademecum physikalischer und technischer Spezial-Vorschriften hier einfügen. Die Kenntnisse der Physik, wie sie im ersten Semester des medizinischen Studiums auf deutschen Universitäten gelehrt werden, sind völlig ausreichend und wer den Kontakt mit der Alma mater auch beim aufreibenden Kampf ums Dasein etwas verloren hat, wird sich doch an der Hand eines Apparates wieder in das alte, schon vergessen geglaubte Gebiet leicht einarbeiten, zumal, wenn ihm ein gewissenhafter Fabrikant beratend bei seinen ersten Versuchen zur Seite steht. Wir wollen nur einige praktische Winke geben und verweisen zu einem tieferen Versenken in das Studium der physikalischen und technischen Grundbegriffe auf die ausgezeichneten Werke von Gocht und von Donath. Vorgeschrittenen ist die Lektüre der Fortschritte auf dem Gebiete der Röntgenstrahlen von Albers-Schönberg ganz besonders zu empfehlen.

Es darf wohl als bekannt vorausgesetzt werden, dass die Röntgenstrahlen, von ihrem bescheidenen Erfinder X-Strahlen (die unbekannten Strahlen) genannt, mittelst eines elektrischen Stromes in einer zum äussersten evakuierten Glasröhre, in derem Inneren eine Platinascheibe angebracht ist, erzeugt werden. Der elektrische Strom jedoch, wie er von einer Batterie oder Dynamomaschine geschaffen wird, ist hierzu als solcher nicht geeignet und bedarf der Umwandlung seiner grösseren Intensität und niederer Spannung in das umgekehrte Verhältnis, das heisst einen Strom von geringerer Intensität und höherer Spannung. Im allgemeinen geschieht diese Transformation durch einen Funkeninduktor. Bis jetzt hat sich zu diesem Zweck der sogenannte Ruhmkorff'sche Funkeninduktor am besten bewährt.

Der Funkeninduktor ist das Rückgrat der Röntgeneinrichtung und repräsentiert zugleich den teuersten Teil derselben. Gespeist wird derselbe durch eine Stromquelle, welche sowohl in einer Tauchbatterie, als von Akkumulatoren oder Dynamomaschinen erzeugt werden kann.

Der dritte wichtige Teil des Röntgenarmamentariums ist die Röntgenröhre, welche die Umwandlung der elektrischen Energie in Röntgenlicht zukommt.

Man bedarf ausserdem eines Stromunterbrechers nebst Rheostaten und einer Anzahl kleinerer Paraphernalien, wie Röhrenhalter und Stative, eines Fluoroskops resp. Leuchtschirms und einer photographischen Ausstattung.

Wo nun die Frage der Transportabilität in den Vordergrund tritt, wie z. B. bei Feldlazaretten, muss die Speisung des Röntgenapparates ohne umständliche Vorbereitungen möglich sein. Am besten eignen sich zu diesem Zweck die Akkumulatoren. Die-

selben werden nebst dem Funkeninduktor in grossen, schrankartigen Kästen untergebracht, wie sie von deutschen und amerikanischen Firmen vortrefflich hergestellt werden. In einem Extrabehälter führt man dann noch einen Quecksilberstrahl-Unterbrecher (wegen seines geringen Stromverbrauchs) nebst Schalt-, Regulier- und Messapparaten mit sich.

Ein Schrank, wie ihn z. B. Kohl in Pultform herstellt (Fig. 1), enthält einen Motor-Quecksilber-Unterbrecher, ein Ampèremeter und einen Funkenständer auf einer Marmortischplatte. Oberhalb derselben sind vier mit Filz ausgekleidete Schubkästen behufs Unterbringung von Röntgenröhren und ein flacher Schubkasten für einen Leuchtschirm angebracht. Unterhalb der Tischplatte befinden sich die beiden Stromregulatoren für den Funkeninduktor und den Motor-Quecksilberunterbrecher, seitlich davon ein Schubfach für Leitungsdrähte etc. Der untere Schrankteil birgt den Funkeninduktor. Auf der Höhe des Schrankes befindet sich eine weisse und rote Glühlampe auf Ständern nebst Ausschaltern.

Der nicht hoch genug zu preisende Enthusiasmus eines Küttner, welcher mit unvollkommenen transportablen Apparaten auf den südafrikanischen Schlachtfeldern zum Teil ganz vorzügliche Röntgenbilder verfertigte, zeigt, wie viel ein Meister mit geringem Material vermag. Wer freilich so glücklich ist, einen Stadtanschluss zu haben, wird sicherlich gern auf die Widerwärtigkeiten, welche der Gebrauch transportabler Akkumulatoren oder einer Tauchbatterie mit sich bringt, verzichten.

In Städten mit Automobil-Einrichtungen kann man die Batterie einer elektrischen Droschke benützen und die Drähte von derselben aus in das Patientenzimmer leiten, woselbst sie mit den tragbaren Apparaten verbunden werden müssen.

Will man die besten Resultate erzielen, so muss man allerdings über die besten Apparate verfügen. Dazu gehört Anschluss an ein städtisches Leitungsnetz, ein Ruhmkorff'scher Funkeninduktor von wenigstens 40 cm Funkenlänge, ein Umformer (Wehnelt'scher oder Edison'scher) und eine Röntgenröhre, welche grosse elektrische Energien verträgt.

Nachdem wir bereits im Februar 1896 eine Tauchbatterie mit Ruhmkorff-Apparat angeschafft hatten, mittelst welcher es voller zweier Stunden bedurfte, eine Revolverkugel im Oberarm eines jungen Italieners darzustellen — es war uns in der That keine Enttäuschung erspart geblieben — begrüssten wir im Herbst 1896 auch den Edison'schen Gebläseapparat als eine willkommene Erlösung. Die Resultate, welche wir damit erzielten, dürften wohl keinen anderweitigen nachstehen, und auch heute noch konnten wir uns trotz der Notwendigkeit längerer Expositionsdauer zu einer Aenderung noch nicht entschliessen.

Das Prinzip des Edison'schen Apparates (Fig. 2) gründet sich darauf, dass zwei Zahnräder mit zwei Metallbürsten derart in Be-

Fig. 1.

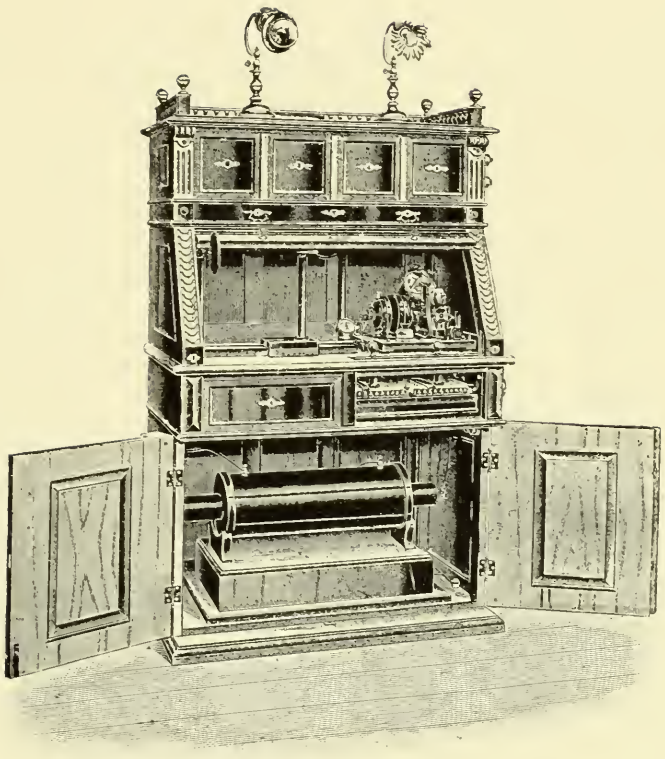

Röntgenschrank in Pultform.

Fig. 2.

Röntgenaufnahme des Oberschenkels mittelst Edison'schen Gebläse-Apparats.

rührung treten, dass ein elektrischer Strom durch denselben zirkulieren kann. Die Zahnräder werden mittelst einer kleinen Motormaschine zu sehr rapiden Umdrehungen veranlasst. Der Motor bewegt zugleich einen Gebläseapparat, welcher einen Luftstrom durch ein gabelförmiges Röhrensystem zu der Metallbürste treibt. Dieser bläst den Funken in demselben Augenblick, als er sich während der Thätigkeit des Apparates bildet, wieder aus. Hierdurch kommt eine gesteigerte Rapidität in der Unterbrechung zu stande, wodurch die elektromotorische Kraft bedeutend vergrössert wird.

Zur Kontrolle dient der über dem Ruhmkorff'schen Apparat angebrachte Rheostat (siehe ebenfalls Fig. 2). Klemmt man nun die Röntgenröhre in die für den Patienten passende Stellung und verbindet die Drähte, so genügt eine Drehung auf den Knopf der Strassenleitung und ein Druck auf den Hebel des Funkeninduktors, die Röhre mit den Strahlen zu erfüllen.

Wie schon angedeutet, muss eine Röntgenröhre derart konstruiert sein, dass sie grosse Stromstärken vertragen kann. Sie muss aber ausserdem vom Operateur genau verstanden werden.

Denn wie bei einer guten Geige, genügt es nicht bloss, sie zu besitzen, sondern man muss auch auf ihr spielen können. Eine Röntgenröhre aber bedarf zum erfolgreichen Gebrauch des Verständnisses für den Grad ihrer Luftleere, welche für verschiedene Aufnahmegebiete auch eine verschiedene sein muss. Da sie nun während des Gebrauches fortwährend den Grad ihrer Luftverdünnung ändert, so muss man alle die verschiedenen Leuchtphasen genau kennen und regulieren. Man muss die Röhren also individualisieren, gerade wie wir es bei unseren Patienten zu thun gewohnt sind, selbst wenn sie an einer und derselben Krankheit leiden.

Die Intensität der Strahlen steigt im Verhältnis zu der Höhe des Röhrenvakuums. Man unterscheidet demgemäss Röhren von niedrigem (weichem) und solche von hohem Vakuum (harte). Dazwischen kann man praktischer Weise noch einzelne Nuancen annehmen. Benützt man Röhren von hochgradiger Luftleere (sehr harter Typus), so erscheinen nicht bloss die Weichteile, sondern auch die Knochen so durchsichtig, dass sie auf einer photographischen Platte kaum eine Silhouette zeigen, weshalb sie nur für die Darstellung metallischer Fremdkörper und Beckenaufnahmen sehr starker Personen geeignet sind.

Ist der Grad der Luftleere in einer Röntgenröhre niedrig (weicher Typus), so zeigt sich die Knochensilhouette in tiefem Schwarz. Die Weichteile erscheinen dabei ebenfalls dunkel. Solche Röhren haben eine geringe Durchleuchtungskraft, eignen sich aber vorzüglich zur Darstellung der oberen Extremität mit Ausnahme der Schulter und der des Fusses.

Eine Röhre von mässigem Vakuum (mittelharter Typus) lässt die Knochen weder dunkel noch durchsichtig erscheinen, sondern zeigt deren Struktur in feinster Detailmalerei und in

grauen Farbentinten. Die Weichteile sind gerade noch wahrzunehmen. Eine derartige Röhre ist für die Darstellung der unteren Extremität, den Fuss ausgenommen, für Schulter- und Thoraxaufnahmen und für Harnkonkremente geeignet. Für die Darstellung von Gallensteinen empfehlen wir eine solche mittelharte Röhre, welche sich um eine Nuance der weichen Röhre nähert, so dass die Knochen einen leichten Stich ins Dunkle zeigen.

Nach mehrmaligem Gebrauch werden Röhren luftleerer, also härter. Es empfiehlt sich dann, dieselbe vermöge einer Regeneriervorrichtung wieder luftreicher zu machen. Zu diesem Zweck bedient man sich am besten einer Vorrichtung, welche das Einschmelzen eines Palladiumsröhrchens in die Röhrenwand ermöglicht. Erhitzt man dieses Röhrchen einige Sekunden lang mittelst einer Spirituslampe, so diffundiert der Wasserstoff in dem Flammenkern durch das glühende Metallrohr hindurch in das Innere der Röntgenröhre und setzt das Vakuum derselben herab. Man hat auch Röhren konstruiert, welche diese Regulierung dadurch automatisch besorgen, dass man der Röntgenröhre eine Nebenröhre anschmolz, welche eine Kathode beherbergt, die aus einem gasabgebenden Stoff hergestellt ist. Tritt der Strom in Kraft, so setzt das Gas das Vakuum herab.

Mit der Kathode der Nebenröhre ist eine in einem Gelenk drehbare Messingstange verbunden, welche man der Kathode der Hauptröhre bis auf einen gewissen Abstand nähert (bei Handaufnahmen zu etwa 2 cm und bei Beckenuntersuchungen zu 6 cm). Man kann dann lange bei gleichbleibendem Vakuum exponieren, da beim Härterwerden dieser Universalröhre Funken über den Abstand zu der Messingstange überspringen.

Neuerdings hat Gundelach zwecks Regulierung die beiden Röhren separat angefertigt. Mit den Verbesserungen der Stromunterbrecher wurden an die Röhren so hohe Anforderungen gestellt, dass das Metall der Platinascheibe stark glühend wurde, so dass die Röhre sozusagen ausbrannte. Man konstruierte deshalb Antikathoden aus einem schweren Metallknopf mit schräger reflektierender Fläche aus eigens zu diesem Zweck präpariertem Metalle. Derselbe ist an einem Metallrohr angebracht, welches bis in den nicht so rasch zum Erwärmen gebrachten Hals der Antikathode hineinragt. Solche Röhren vertragen einen fortgesetzt starken Strom bis auf die Dauer einer halben Stunde. Diese Art Röhren sind ebenfalls mit Regeneriervorrichtung versehen.

Man hat auch, um übermässigem Erhitzen vorzubeugen, Röntgenröhren mit Wasserkühlung versehen, indem man deren Antikathode hohl gestaltete und durch ein Glasrohr mit der Atmosphäre in Verbindung treten liess. Das Konstruktionsprinzip derselben besteht nach Dr. Max Levy darin, dass das eigentliche Antikathodenblech mit einem elektrisch feuerfesten Material, wie Speckstein, Steatit, Porzellan oder dergl. hinterlegt ist Dieses Material befindet sich unterhalb des Bodens eines zur Aufnahme

von Wasser bestimmten Gefässes. Durch eine derartige Anordnung wird die Wärme auf dem Antikathodenblech zurückgehalten, so dass dasselbe leicht in's Glühen gerät. Hierdurch wird eine scharf kontrastierende, penetrierende Strahlung erzielt. Diese ausserordentlich wünschenswerte Eigenschaft hat übrigens den Nachteil, dass sie bei längerer oder wiederholter Aufnahme nach unseren Erfahrungen das Entstehen einer Röntgenlicht-Dermatose begünstigt.

Das Isoliermaterial bezweckt ferner die Absorption eines Teiles der auf dem Kathodenblech erzeugten Energie, da es eine hohe Wärmeenergiemenge benötigt, um auf eine gewisse Temperaturhöhe zu gelangen. Die Ueberleitung der Wärme von dem stark erhitzten Antikathodenblech zu dem Wasserkühlungsgefäss und dem Wasser geschieht langsam, wodurch die Möglichkeit eines Platzens des Glasbehälters beseitigt wird.

Füllt man das Kühlungsgefäss mit Wasser von Zimmertemperatur, so verträgt die Antikathode ein mässiges Glühen auf längere Zeit. Entwickeln sich blaue Gase, wird also die Röhre zu weich, so unterbricht man die Verbindung der Antikathode mit der Aluminiumanode und betreibt die Röhre, ohne die Stromrichtung umzukehren auf die Dauer einer halben Minute. Auch diese Röhren können mit Regenerier-Vorrichtung versehen werden.

Der Grad der Strahlenintensität kann durch einen sogenannten Skiameter gemessen werden. Es sind verschiedene Instrumente dieser Art angegeben, auch von uns (vgl. unser Lehrbuch über Frakturen, London und Philadelphia, 1900).

Das Prinzip dieser Messinstrumente beruht darauf, dass man kleine Stanniolplättchen von verschiedener Dicke auf einen Leuchtschirm aufträgt. Kleine Metallnummern, welche je nach der Dicke des resp. Stanniolplättchens mehr oder weniger deutlich hervortreten, zeigen dann den Unterschied der Dichtheit an.

Ein routinierter Untersucher bedarf dieser Messapparate jedoch nicht, sondern begnügt sich mit der Durchschauung seines eigenen karpalen Radiusendes, welches durch seine Farbennuancierung ihm den Grad der Durchleuchtungskraft sofort anzeigt. Wie schon oben angedeutet, zeigt eine weiche Röhre das Radiusende tiefschwarz, während eine harte dieselbe hellgrau erscheinen lässt. Bei ausgiebigem Gebrauch leiden die Hände des Untersuchenden, weshalb man den Rat gab, die Hand des Patienten als Testobjekt zu benützen. Dies genügt aber zu der beständigen Beobachtung, wie sie zur Gewinnung eines guten Bildes nötig ist, nicht. Ausserdem wiederspricht es der Tradition des nobelsten aller Berufsarten, den Patienten sein Fell zu Markte tragen zu lassen. Levy-Dorn hat ein schützendes Fluoroskop konstruiert, wodurch man die Wirkung der Strahlen auf den Untersucher etwas einschränkt. Wir liessen uns Handschuhe, die mit Stanniol überzogen sind, anfertigen und benützten unsere Hände abwechslungsweise, mit der einen geschützten Hand das

Fluoroskop und die freie Hand zur Kontrolle vor das Fluoroskop haltend, nach Verlauf einiger Minuten Wechsel der Hände sowohl als deren Flächen eintreten lassend. Trotzdem litten wir nach $5^1/_2$ jährigem ungestraften Gebrauch nach dem Experimentieren mit besonders starken Röhren an einer mässigen Dermatose der Handrücken mit Behinderung der Schweisssekretion. (Bezüglich weiterer Schutzmassregeln vergl. Kap. VIII.)

Die Durchleuchtung geschieht mittelst eines Leuchtschirms, welcher aus einem mit fluoreszierenden Substanzen bedeckten Papierschirm besteht. Das von Röntgen zuerst zu diesem Zwecke verwandte Bariumplatincyanür hat sich bis zum heutigen Tage als die beste Leuchtsubstanz bewährt.

Die Durchleuchtung muss in einem verdunkelten Zimmer stattfinden.

Um eine Röntgenröhre auf ihren Dichtigkeitsgrad zu prüfen oder als Voruntersuchung bei der Röntgenaufnahme ist das Fluoroskop vorzuziehen, welches virtuell einen Leuchtschirm darstellt, der von einem stereoskopischen Gestell umgeben ist, wodurch ein lichtdichter Abschluss des Auges des Untersuchers erreicht wird.

C. Die Technik der Röntgenuntersuchung.

Die Vorzüge der Schirmuntersuchung ergeben sich einerseits durch die Möglichkeit, in kurzer Zeit eine Ansicht von den verschiedensten Stellungen des untersuchten Organs zu gewinnen, andererseits bei der Beobachtung beweglicher oder sich in Bewegung befindlicher Organe, wie z. B. der Gelenke, des Kehlkopfs, des Zungenbeins oder der Brusteingeweide, besonders des Zwerchfells, Herzens und Herzbeutels. Ein weiterer nicht zu unterschätzender Faktor iet die Billigkeit derselben.

Der Nachteil der Schirmuntersuchung ist durch die fluoreszierenden Eindrücke gegeben, welche durch die rasche Aufeinanderfolge von hellen und dunklen Kontrasten das menschliche Auge namentlich da zu trügen im stande sind, wo der Charakter des resp. Untersuchungsobjektes nicht sehr deutlich ausgeprägt ist. Die Fixierung des Zustandes auf einer photographischen Platte ist deshalb in der Regel vorzuziehen. Dies ist nur schwer mittelst Durchpausens des Schirmbildes nachzuahmen. Das Röntgenbild ist der ruhende Pol in der Erscheinungen Flucht!

Wie schon angedeutet, ist die Schirmuntersuchung von grossem Wert als übersichtliche Präliminarprozedur bei Frakturen und Luxationen, da sie den Sitz der Verletzung zunächst feststellt und dann auch darüber Aufschluss gibt, in welcher Lage und unter welcher Projektion das betreffende Glied am besten untersucht oder photographiert wird.

Der zu untersuchende Körperteil muss völlig entkleidet werden. Es ist wahr, dass man mittelst einer guten Röhre auch durch einen Ueberrock hindurch einen Menschen durchschauen kann, es gehen aber doch gar viele kleinere Details dabei verloren, die doch unter Umständen von Belang sein können. Man denke nur daran, dass gerade die uns am meisten interessierende Stelle von dem Schatten eines Hemdknopfes oder einer Schnalle überdeckt sein kann.

Man kann die Schirmuntersuchung (resp. Fluoroskopierung) im Stehen oder Sitzen vornehmen. Den Kopf untersucht man am besten, während der Patient auf einem Stuhle sitzt. Man benütze dazu entweder einen niedrigen Stuhl, eventuell einen solchen ohne Lehne, oder einen Sessel, dessen Lehne aus dünnem Leder oder Leinwand besteht, so dass dieselbe für das Röntgenlicht durchgängig bleibt. Wir liessen uns einen Drehstuhl konstruieren, dessen Lehne aus starkem, dünnem Eisendraht derart hergestellt wurde, dass dieselben aus einem Dutzend quatratischer Felder bestand, welche sich für genaue Lokalisierung verwerten lassen. Zur Durchleuchtung der unteren Extremität kann man den Patienten auf einen Stuhl setzen, welcher auf einem Unter-

suchungstisch oder dem Fussboden steht, so dass die Fusssohlen auf dem Tische oder Boden ruhen.

Manche Untersucher bedienen sich mit Vorliebe der Leinwand-Tragbahren, wie sie die Ambulanzen benützen, und lassen dieselben dann auf passenden Gestellen ruhen. Die transparente Leinwand gewährt zwar die grosse Annehmlichkeit, dass man direkt durchleuchten kann, für die so häufig sich anschliessende Aufnahme ist ein solches Arrangement jedoch nicht empfehlenswert. Der Leuchtschirm hängt am besten von der Decke herunter und muss durch einen Rollenapparat nach Art der Portièren verschoben werden können.

Wenn man am Schirmrand eine kleine elektrische Lampe anbringt, deren Knopf man sich bald durch Tasten im Dunkeln zu finden gewöhnt, orientiert man sich leicht darin.

Im allgemeinen eignen sich Röntgenröhren von mittelharter Qualität am besten für die Schirmuntersuchung.

Um eine Körperregion mit Musse studieren und die feineren Nuancen genau beobachten zu können, dient die Röntgenaufnahme — Skiagraphie — (der namentlich in ausserdeutschen Ländern so sehr beliebte Ausdruck Radiographie ist ebenso wie so manche andere vergewaltigte moderne Bezeichnung zu verwerfen). In den meisten Fällen erweist es sich als zweckmässig, den Patienten zu diesem Zweck niederlegen zu lassen. Man kann sich hierzu eines starken Tisches bedienen, wie er von allen Röntgenfirmen jetzt angefertigt wird. Zur Aufnahme einer Kassette, welche die photographische Platte enthält, muss derselbe mit einer Vorrichtung versehen sein, welche das Anbringen eines Kassettenhalters unter und über dem Tisch gestattet. Nimmt man eine gewöhnliche mit lichtdichtem Papier umwickelte Platte, so kann man den Patienten auf einen teppichbedeckten ebenen Fussboden niederlegen lassen, wie es in Fig. 2 dargestellt ist. Diese einfache Lage bietet den Nutzen eines weiten Operationsfeldes um den Patienten herum (seitliches Ausstrecken der Extremitäten — Placieren von Blöcken, Sandsäcken oder dicken Büchern um den zu immobilisierenden Körperteil). Bei nervösen Kindern braucht man sich ausserdem nicht darum zu sorgen, dass sie vom Tisch herunterfallen. Man überredet auch aufgeregte Patienten, eher sich auf den Fussboden zu legen als auf den zumeist unbequem zu ersteigenden Tisch.

Die diffuse Reflexion, welche die Röntgenstrahlen erfahrungsgemäss erfahren, macht sich bei der Durchstrahlung dicker Körperteile in störender Weise geltend. So strahlt z. B. bei der Beckenaufnahme einer dicken Person jeder Muskelteil seinerseits auf die ganze Platte aus, wodurch der Kontrast verringert wird. Man hat deshalb Bleiblenden konstruiert, welche durch ihre Oeffnung gerade so viel Strahlung gestatten, als zur Darstellung der resp. Körperregion nötig ist. So werden die schädlichen Strahlen abgehalten und nur der wirksame Strahlenkegel auf die Platte pro-

Fig. 3.



Bleiblende zur Abhaltung der diffundierten Röntgenstrahlen.

jiziert (Fig. 3). Die Lage des Patienten während der Aufnahme ist von grosser Wichtigkeit. Je näher der Körperteil der Röntgenröhre liegt, desto klarer und schneller erscheint das Bild. Freilich muss man hierbei die Verbrennungsmöglichkeit bei längerer Bestrahlung in Betracht ziehen (vgl. Spez. Teil Kap. VIII).

Man kann nun für die passendste Lage des betreffenden Körperteils bei der Röntgenaufnahme keine bestimmten allgemeinen Regeln aufstellen, denn jeder Fall verlangt eine besondere Perspektive. Im allgemeinen jedoch kann man sich wohl nach folgenden Direktiven richten:

Die Hand wird von ihrem Rücken nach dem Handteller zu durchleuchtet.

Der Vorderarm stellt sich am deutlichsten in der Supinationsstellung dar, obgleich dieselbe dem Komfort des Patienten am wenigsten Rechnung trägt. Bei dieser Stellung muss der Patient in der Bauchlage ausgestreckt liegen.

Der Oberarm und der Oberschenkel können in jeglicher Stellung aufgenommen werden.

Das Humero-Ulnar-Gelenk lässt sich in querer Projektion durchleuchten, während das Humero-Radial-Gelenk sich am deutlichsten präsentiert, wenn man es von der Beuge- nach der Streckseite zu durchstrahlt.

Der Fuss lässt sich am leichtesten von den Zehen aus zum tarsalen Ende des Metatarsus in der Richtung vom Fussrücken nach der Fusssohle zu photographieren. Muss man weiter oben eine Aufnahme machen, so soll man quer durchleuchten, indem man die Aussenfläche des Fusses auf der photographischen Platte aufliegen lässt. Auf diese Weise gelangen auch die dicken Tarsalknochen deutlich zur Geltung.

Der Unterschenkel zeigt sich am ehesten, wenn man seine äussere Fläche auf der Platte aufliegen lässt, während man das Knie etwas beugt und den Oberschenkel auswärts rotiert.

Bei einer Aufnahme des Kniegelenks liege der Condylus externus auf der Platte.

Das Hüftgelenk tritt am besten hervor, wenn man den Schenkel des in der Rückenlage befindlichen Patienten etwas nach einwärts drehen lässt.

Das Becken kann sowohl in halbsitzender Stellung als im Liegen mit hinaufgezogenen, in den Kniekehlen unterstützten Beinen aufgenommen werden.

Kopf, Hals, Thorax und Abdomen ergeben im Liegen die besten Aufnahmen.

Bei der Aufnahme dieser Teile spielt natürlich deren Dichtigkeitsverhältnis eine ausschlaggebende Rolle. Bekanntlich gilt von allen Elementen die Regel, dass die Absorption der Strahlen um so energischer vor sich geht, je grösser deren Atomgewicht ist. Demnach absorbieren die Kalksalze der Knochen mehr Licht als die sie umgebenden Weichteile, welch letztere

demgemäss leichter durchgängig sind. Je mehr Kalksalze der Knochen also enthält, desto weniger durchscheinend muss er sich verhalten und demgemäss muss sich seine Silhouette um so deutlicher von den umgebenden Geweben abheben. Kompakte Knochenmassen zeigen demnach ebenfalls eine deutlichere Struktur, als die spongiösen und medullären Teile.

Die Weichteile des menschlichen Körpers weisen im ganzen eine Permeabilität mittleren Grades auf. So entspricht die Durchsichtigkeit der Muskulatur des Herzens, der Hand oder des Fusses derjenigen der Leber oder einer Niere. Die Gewebe der Nerven und der Blutgefässe sind etwas weniger durchgängig. Diese Aehnlichkeit des Transparenzgrades erklärt, warum die verschiedenartigen weichen Gewebe, wie Muskel, Sehnen, Ligamente, Nerven und Blutgefässe sich skiagraphisch untereinander kaum differenzieren lassen. Mit sehr guten weichen Röhren kann man Hyalinknorpel und bisweilen auch Sehnen und Ligamente darstellen. Gewöhnlich aber hebt sich die eine oder andere Weichteilstruktur nicht vermöge ihres besonderen Gewebscharakters, sondern infolge grösserer Massigkeit mehr heraus. Knorpel ist ziemlich durchlässig für die Röntgenstrahlen. Aus diesem Grunde erscheinen normale Gelenke vergrössert. Die Epiphysenlinien sind scharf ausgeprägt und bei Kindern ist man leicht geneigt, die noch durchsichtig erscheinende Ossifikationslinie zu missdeuten (vgl. Spez. Teil). Bei der kindlichen Wirbelsäule z. B. erscheinen demgemäss die Wirbel weit auseinanderstehend, als ob hier ein pathologischer Hiatus bestände.

Absolute Ruhelage während der Aufnahme ist die Conditio sine qua non eines erfolgreichen Röntgenbildes. Bei nervösen Patienten scheitert oft die grösste Engelsgeduld. Man lagere den Patienten so komfortabel wie möglich, unterstütze den Rumpf durch schwere Kissen und die Extremitäten durch Sandsäcke. Kinder werden durch vernünftige Mütter leicht in Schlaf gewiegt. Lässt man den Edison'schen Apparat erst ganz schwach und dann stärker funktionieren, so wirkt das eintönige Geräusch desselben manchmal wie ein Wiegenlied.

Um bei wiederspenstigen Individuen dennoch eine Aufnahme zu forcieren, hat man die Narkose empfohlen, wozu wir nur unter den allerausserordentlichsten Umständen raten möchten.

Stets bringe man das zu photographierende Objekt der Platte so nahe als möglich.

Bei besonderen Aufnahmen, wie der von Gallensteinen, bedarf es, um dieselben der Platte dicht anliegen zu lassen, einiger Vorkehrungen, wie der Unterlage mehrerer Kissen unter die Schlüsselbeine, wodurch die Gallenblase etwas mehr hervorspringt. Dadurch wird dieselbe der untergeschobenen Platte näher gerückt. Ferne drehe man den Körper leicht nach rechts und erhebe die linke Seite, unter welche man ein Kissen schiebt, dementsprechend. Um sich über die Lage der Gallenblase zu orientieren, bezeichne

man dieselbe mit Höllensteinstift auf der korrespondierenden Rückenstelle, bevor man den Patienten die Bauchlage einnehmen lässt, so dass man den Focus genau stellen kann. Denn es ist von grosser Wichtigkeit, dass die Strahlen direkt senkrecht auf die betreffende Stelle fallen.

Durch das schräge Einfallen der Strahlen, wie es durch das Erheben der linken Seite hervorgebracht wird, umgeht man einen Teil der dicken Lebersubstanz, wodurch die Strahlen an die Steine gelangen, bevor sie sich an der dicken Lebersubstanz erschöpft haben. Der Nachteil der schiefen Durchstrahlung liegt darin, dass die Steine grösser erscheinen als sie de facto sind. Fühlt man eine projizierende Resistenz unter dem Leberrand, so kann man auf die schiefe Durchstrahlung verzichten, da sich die Steine dann auf der Platte zeigen, ohne vom Leberschatten überdunkelt zu sein.

Bei der Darstellung von Fremdkörpern, muss man sich ebenfalls vergegenwärtigen, dass die Grösse derselben im Verhältnis zum Abstand von der Röntgenröhre variiert. Bei länglichen Fremdkörpern irrt man sich leicht bezüglich der Ausdehnung derselben, wenn man nicht zwei Aufnahmen in verschiedenen Positionen vornimmt. In der frühen Röntgenära waren wir einmal nicht wenig erstaunt, eine Nadel von drei Centimeter Länge aus der Palma manus zu extrahieren, deren Länge wir bei einer vorausgehenden Aufnahme auf höchstens zwei Millimeter geschätzt hatten. Die Strahlen hatten eben das Nadelfragment in perpendikulärer Richtung getroffen, so dass wir nur die Zirkumferenz der Nadel anstatt ihre Länge reproduziert hatten.

Wie wichtig es ist, bei Frakturen stets zwei Aufnahmen in verschiedenen Projektionen vorzunehmen, wird im Speziellen Teil wiederholt illustriert.

Die Lokalisierung von Fremdkörpern erweist sich auch heute noch nicht selten als eine sehr heikle Aufgabe. Hoffmann, Levy-Dorn, Sehrwald und Angerer konstruierten sinnreich erdachte Apparate zu diesem Zweck. Die Drahtnummern, welche wir zur Registrierung zu gebrauchen pflegten (siehe The Röntgen rays in surgery, International Medical Magazine, Mai 1897), liessen sich, von uns in simpler Weise wiederholt, zur Lokalisierung verwenden, indem wir dieselben mittelst Heftpflasters an verschiedenen, durch den Höllensteinstift markierten Körperstellen befestigten (vgl. Speziellen Teil). Ohne Orientierungsbuchstaben sind Irrtümer der Lokalisation sehr leicht zu machen. Bei der Drehung des durch Fig. 43 dargestellten Oberarms erschien ein Kugelfragment bei vorderer Projektion, als ob es im Knochen sässe.

Bei den Schirmuntersuchungen lässt sich auch der von Levy-Dorn empfohlene Farbstift zur Markierung gut verwenden. Die Stifte, welche die Schauspieler zum Färben ihrer Augenbrauen verwenden, sind ebenfalls brauchbar, da ihre Zeichnung einen leichten Schatten wirft.

Das nach der Angabe von Hoffmann durch Kohl ausgeführte Messstativ (Fig. 4) besteht aus einem viereckigen Rahmen, welcher sich zwischen zwei senkrechten Säulen hin- und herschieben lässt. Oben sind dieselben durch einen Querbalken und unten durch ein starkes Brett miteinander vereinigt. Von dem beweglichen Rahmen laufen auf sämtlichen vier Seiten Schienen aus Messing, welche hakenförmige, die Schiene umarmende Messingschieber hin- und hergleiten lassen. Je zwei sich gegenüber placierte Schieber werden durch einen mittelst Spiralfeder gespannten Stahldraht verbunden. Man bedarf dreier solcher verschiebbarer Drähte in vertikaler sowohl als in horizontaler Richtung. Um die Entfernung der parallel laufenden Drähte zu bestimmen, werden Millimetermassstäbe neben den Schienen angebracht.

Bei der Untersuchung kommt der Patient vor den Messrahmen, hinter welchem der Leuchtschirm derart placiert wird, dass seine Schichtseite dem Untersuchenden zugekehrt ist. Die Röntgenröhre befestigt man vor dem Patienten, etwa einen halben Meter von demselben entfernt. Bei verdunkeltem Zimmer kann man dann auf dem Schirm die kreuzweise gespannten Drähte als dünne Linien erkennen. Erfasst man nun je zwei auf den Schienen gleitende Schieber, so kann man jeden Draht auf einen beliebigen Punkt einstellen. Wo sich zwei Drähte kreuzen, lässt sich selbstverständlich irgend ein Punkt genau markieren. Die betreffende Masse kann man an der Skala ablesen.

Freilich kann man hierdurch nur den Schatten messen und die wahre Grösse des betreffenden Organs auch nur demgemäss abschätzen. Donath hat neuerdings einen Apparat konstruiert, welcher mit dem Schatten zugleich die wahre Grösse des Objekts misst. Derselbe beruht im wesentlichen auf dem Prinzip, den Schatten da, wo er auftaucht, stets senkrecht auf den Schirm zu projizieren. Um dies zu erreichen, wird die Röhre über einer Skala hin- und hergeschoben, welche in Millimeter eingeteilt ist.*)

Zwecks Lokalisation am Schädel kann man ebenfalls Drahtbuchstaben in einem um die Schläfe gewundenen Drahtdiadem anbringen und die Zwischenräume zwischen den einzelnen Ziffern messen (vgl. den Speziellen Teil). Das Gleiche empfiehlt sich bei den Extremitäten, bei denen man die Drähte um das Glied sowohl wickeln als auf die Platte fixieren kann. Bei anderen Körperteilen kann man dasselbe Prinzip entsprechend modifizieren.

In ausgezeichneter Weise lässt sich auch das von Kümmell angegebene stereoskopische Verfahren bei der Lokalisation verwerten.

Das Röhrenstativ stellt man am zweckentsprechendsten zwischen den Ruhmkorff'schen Apparat und den Patienten (siehe Fig. 2). Man hakt dann die Leitungsdrähte desselben in die

*) Die Herstellung des Apparates geschieht von Ernecke.

Fig. 4.

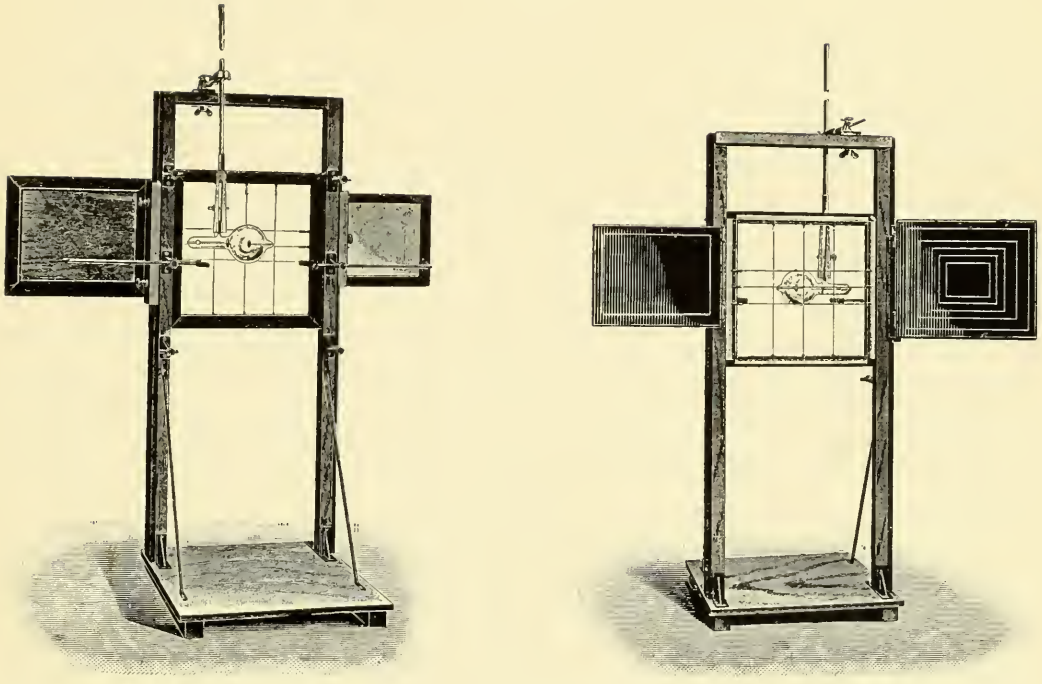

a) Vorderseite b) Rückseite

Mess-Stativ.

Oesen der Röhre ein. Die Antikathode wird mit der Anode und die Anode mit der positiven Elektrode des Ruhmkorff'schen Apparates in Verbindung gebracht. Dagegen wird die Kathode mit der negativen Elektrode des Apparates verbunden. Eine falsche Stromrichtung erkennt man alsbald durch das Entstehen eines von der Antikathode herrührenden ausgeprägten Schattens, vor allem aber durch das Erscheinen von blauem Licht in der Röhre. Damit keine Entladung eintritt, müssen die Drähte in gehöriger Entfernung voneinander gehalten werden. Man verwende Kupferdrähte, welche mit gewachster Baumwolle sorgfältig isoliert sind, oder führe sie durch einen Gummischlauch. Besonders empfehlenswert sind die biegsamen Hochspannungskabel. Zweckmässig ist es, am Stativ ein Bleilot anzubringen, welches die wagrechte Stellung der Röhre kontrolliert.

Die Entfernung der Röhre von der Platte ist ebenfalls eine Sache von Wichtigkeit.

Verschiedene Distanzen ergeben verschiedene Relationen. Je geringer die Distanz zwischen Platte und Röhre ist, desto grösser die Silhouette des betreffenden Körperteiles. Umgekehrt, je kleiner die Silhouette ist, desto korrekter erscheinen die normalen Gewebsproportionen. Vergegenwärtigen wir uns zum Beispiel, dass wir ein Licht in einer gewissen Entfernung von einem Blatt weissen Papiers halten und dasselbe auf zwei Geldmünzen von gleicher Grösse strahlen lassen, so finden wir, dass diejenige Münze, welche dem Papier am nächsten gehalten wird, einen kleineren Schatten wirft als die andere. Mit den Röntgenstrahlen verhält es sich genau ebenso.

Ja, gehen wir weiter, so können wir konstatieren, dass die Strahlen, wähle man nun gewöhnliches Licht oder Röntgenstrahlen, einen normalen runden Münzenschatten werfen, falls die Münze parallel zum Papierblatt gehalten wurde. Lässt man aber die Strahlung von der Seite vor sich gehen, so erhält man statt eines rundlichen einen elliptischen Schatten. Je weiter sich die Lichtquelle entfernt, desto geringer wird die elliptische Verzerrung, also desto normaler wird das betreffende Objekt wiedergegeben. Je weiter man aber den Röhrenabstand nimmt, um so länger wird die Aufnahme dauern müssen. Das ist aber durchaus nicht wünschenswert, und so wird man lieber eine kleine Distanztäuschung mit in den Kauf nehmen, die ein erfahrener Untersucher ja doch erkennen und würdigen kann. Man placiere also die Röhre im allgemeinen so nahe als möglich, nicht näher als 12 Centimeter vom betreffenden Körperteil entfernt. Man kann annehmen, dass man eine gleich gute Aufnahme der menschlichen Hand macht, ob man nun bei einer Entfernung von 12 Centimeter eine halbe Minute exponierte oder ob man bei der doppelten Entfernung etwas mehr als eine Minute verwandte.

Mittelst einer guten Röhre kann man also bei Anwendung des Edison'schen Gebläseapparates darauf rechnen, dass man zur

Aufnahme der Hand eines Erwachsenen weniger als eine halbe Minute bei 12 Centimeter Röhrenabstand braucht. Der Vorderarm beansprucht etwas mehr als eine halbe Minute. Der Ellbogen, Oberarm und der Fuss bedürfen zwei bis zwei und eine halbe Minute. Der Unterschenkel, das Knie und der Thorax dagegen dürften drei bis vier Minuten beanspruchen, der Schädel fünf bis sechs und das Becken sieben bis zehn.

Die Frage der Aufnahmedauer ist eine überaus delikate und überhaupt noch mehr oder minder sub judice. So lassen sich denn verlässliche Regeln bis dato noch gar nicht aufstellen. Erfahrung und Instinkt müssen den Untersuchenden vielfach leiten. Manchmal zeigt eine verunglückte Probeaufnahme am deutlichsten, wie man es das nächste Mal besser machen soll. Es ist ja nicht der Apparat und die Röhre allein, deren individuellen Charakter man erst genau kennen muss, wie schon oben ausgeführt wurde, sondern es handelt sich auch um die Durchdringlichkeit des zu durchstrahlenden Körperteiles.

Eine fernere Schwierigkeit ist das verschiedene Dichtigkeitsverhältnis der verschiedenen Portionen eines und desselben Organs. Will man zum Beispiel bei einer Handaufnahme den Carpus darstellen, so erscheinen die Finger stets überexponiert. Bei Konkrementen hinwiederum gilt die Regel, dass, je grösser deren Transparenz ist, desto kürzere Zeit im allgemeinen die Aufnahme dauern soll. So bedarf ein Cholesterin-Gallenstein einer kürzeren Aufnahmezeit als ein calciumhaltiger. Nun will es aber das Unglück, dass wir bei bestehendem Verdacht auf Gallensteinkrankheit doch nicht im voraus wissen, wie sich die chemische Zusammensetzung der möglicherweise vorhandenen Gallensteine verhält. Wir können also demnach unsere Zeitdauer nicht auf die geringere noch grössere Transparenz der Steine einstellen. Wir helfen uns dann dadurch, dass wir in einem solchen Falle gleich zwei Aufnahmen machen und zwar eine Maximal- und eine Minimalaufnahme. Zeigt sich bei kurzer Expositionsdauer ein Steinschatten, so ist derselbe wahrscheinlich der Ausdruck eines durchscheinenden Konkrementes (Cholesterin). Eine längere Expositionsdauer ist in einem solchen Fall meistens negativ. Ein dichtes Konkrement zeigt sich oft erst bei längerer Bestrahlung deutlich, während es bei kurzer nicht erschien. Abgesehen von der Röhrenentfernung, Stellung und Expositionsdauer haben wir also mit einer Reihe von Imponderabilien zu rechnen, deren günstige Konstellation allein uns zu einem Totalerfolg verhelfen kann.

Welchen Apparat man auch immer benutzt, so muss man ihn genau studieren und die allgemeinen, oben gegebenen Regeln, entsprechend modifiziert, auf ihn anwenden. Die meisten derselben geben nur einen annähernd zuverlässigen Wegweiser ab. Sie können uns sozusagen nur auf das Pferd setzen, aber das Reiten müssen wir selbst besorgen. Die Aufnahmedauer ist bei

dem Gebrauch des elektrolytischen Unterbrechers von Wehnelt zum Beispiel bedeutend kürzer. Wehnelt hat mit einer sehr weichen Röhre das Becken eines dreizehnjährigen Knaben in sieben Sekunden hergestellt. Man soll solche Paradefälle bewundern, in praxi jedoch mehr auf eine sorgfältige als auf eine elegante Aufnahme Wert legen. Auch exponiere man lieber zu lang als zu kurz, denn ein überexponiertes Bild lässt sich eher korrigieren, als ein unterexponiertes.

Dass man zu einer guten Aufnahme der besten lichtempfindlichen Platten bedarf, erscheint selbstverständlich. In Deutschland geniessen die Schleussner'schen Platten mit Recht das grösste Vertrauen. In Amerika werden von Carbutt in Philadelphia und Cramer in St. Louis ebenfalls vortreffliche Platten hergestellt.

Die Entwickelung der Platten ist virtuell dieselbe als die gewöhnlicher, von Sonnenlicht bestrahlter photographischer Platten. Es ist zwar etwas viel verlangt, dass ein Arzt den Röntgenstrahlen zuliebe noch das Photographieren erlernen soll, und der Gedanke, die Platte durch einen Photographen vom Fach entwickeln zu lassen, liegt ja sehr nahe. Wir haben uns zu diesem Aushilfsverfahren ebenfalls in der Embryonalperiode der Skiagraphie bequemt, lernten aber bald einsehen, dass man hierdurch in eine unangenehme Abhängigkeitsstellung gedrängt wird. Man bedenke nur wie störend es ist, bei der Ermittelung eines Fremdkörpers, welcher unverzüglich entfernt werden sollte, erst einige Tage warten zu müssen, bis die Platte vom Photographen zurückkommt. Auf die Schirmuntersuchung will man sich nicht verlassen, denn eine Platte, welche neben dem Operationstisch liegt, während man den Fremdkörper sucht, ist doch ein viel sichererer Wegweiser. Kann man aber selbst entwickeln, so ist man in einer halben Stunde schon mit allem modernen Rüstzeug zur zielbewussten Exploration ausgestattet.

Der Gedanke, während einer chirurgischen Operation Schirmuntersuchungen anzustellen, lag nahe. Wir haben es mehrmals probiert, können uns aber nur unter den zwingendsten Umständen dazu entschliessen, da unter unseren gegenwärtigen Schutzmassregeln die Asepsis beträchtliche Gefahr läuft.

Wie wichtig die Frage der Photographie den hervorragendsten Röntgenuntersuchern scheint, geht schon daraus hervor, dass die meisten Lehrbücher besondere Kapitel über die Technik der Röntgenphotographie führen.

Wir verweisen u. a. besonders auf die Bücher von Donath und Schürmayer (siehe Bibliographie). Aus dem Bücherstudium allein wird man freilich nicht die Routine erlernen können. Ein halbstündiges Kolloquium mit einem Fachphotographen bringt mehr Nutzen als ein tagelanges Studium. Probieren geht über Studieren! So wenig man am Studiertisch operieren lernt, so wenig dringt man in die Mysterien der Lichtbildnerei ein, wenn man nicht selbst in der Dunkelkammer Hand anlegt.

Man sehe erst dem Photographen zu und versuche dann unter seiner Aegide eine Platte zu entwickeln. Der anatomisch Gebildete weiss dann die einzelnen Details viel mehr zu würdigen als der Techniker und vermag dieselben mehr oder weniger herauszuheben.

Man muss übrigens die Bedeutung der verschiedenen Entwicklungsmethoden nicht überschätzen. Was nicht auf der Platte ist, bringt kein Entwickler heraus. »Was Du dem Augenblicke abgeschlagen, bringt keine Ewigkeit zurück!«

Im allgemeinen hat sich die von Albers-Schönberg empfohlene Stand-Entwickelung (mit Glycin) als die brauchbarste Methode bewährt.

Platten, welche mit Hilfe eines kleinen Apparates angefertigt wurden, lassen sich im allgemeinen leichter entwickeln als solche, die mittelst mächtiger Induktoren gewonnen sind. Die letzteren zeigen geringere Kontraste, was durch entsprechende photographische Behandlung wieder ausgeglichen wird.

Zum nutzbringenden Studium der Röntgenplatten ist besonders der von Albers-Schönberg konstruierte Fensterrahmen zu empfehlen, wodurch man auf manches feinere Detail aufmerksam wird, welches einem bei gewöhnlichem Tageslicht entgeht.

Der Modus operandi bei einer Röntgenaufnahme stellt sich also, um ein Beispiel zu geben, folgendermassen dar:

Man will, sagen wir, eine untere Extremität aufnehmen, so lässt man den Patienten ausgestreckt auf einen Tisch oder wie in Figur 2 auf den Boden legen (vgl. oben). Das Bein ist von Kleidern entblösst und auf eine photographische Platte gelagert worden. Bevor man die Aufnahme beginnt, hat man seine Röhre auf ihren Härtegrad geprüft (eventuell regeneriert) und den Patienten zugleich ermahnt, sich absolut still zu verhalten, da die Untersuchung sonst resultatlos verlaufen würde. Die Röntgenröhre wird horizontal über dem Bein angebracht, in welcher Position sie durch ein verstellbares Stativ gehalten wird. Die Leitungskabeln des Induktors werden nun mit den Oesen der Röntgenröhre verbunden und der Knopf zur Elektrizitätsquelle gedreht. Benützt man einen Edison'schen Apparat, so beginnt der Motor sich dann sofort zu drehen, ein Funken aber erscheint erst zwischen Bürsten und Rädern, wenn man den Hebel des Induktors eingestellt hat. Zunächst tauchen dann zwei mässig grosse Funken zwischen Rädern und Bürsten auf, welche man durch Vorschieben des Rheostaten graduell soweit verstärkt, bis die Röhre von apfelgrünem Licht erfüllt ist. Mittelst des Fluoroskops kann man dann den Grad der Durchleuchtungsfähigkeit kontrollieren und je nach Bedarf den Rheostaten vor- oder zurückschieben.

Geht alles seinen normalen Gang, so zeigt die Oberfläche der Platinscheibe in der Röhre leichtes, in Grau getauchtes Glühen, während die Unterfläche einen Schimmer von Rot erkennen lässt.

Fig. 5.

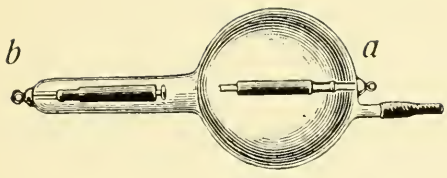

A) Ventilröhre.

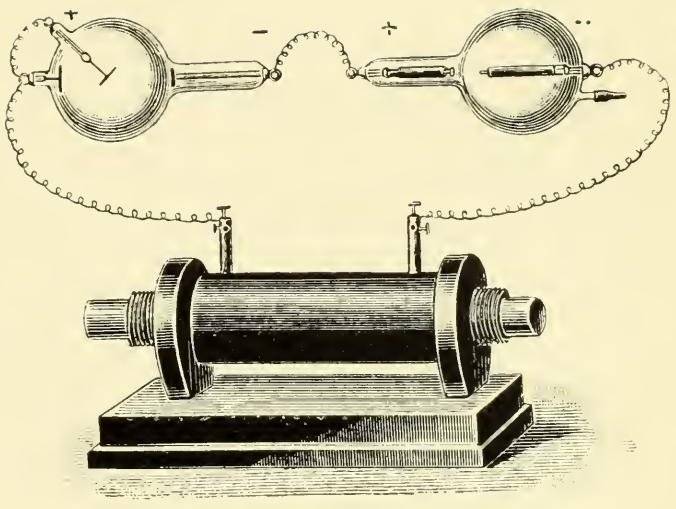

B) Ventilröhre eingeschaltet.

Weissrotes Glühen deutet auf einen zu starken Strom hin, in welchem Fall man den Rheostaten sofort zurückwenden muss. Tritt dieses Glühen zu früh ein, so ist die Aufnahme gefährdet. Es bleibt einem dann die Wahl, entweder wenigstens 15 Minuten zu warten, bis man die Röhre wieder in Gebrauch nimmt, oder man kann eine frische Röhre substituieren, muss sich aber dann sehr in acht nehmen, dass man nicht den Focus derselben verändert, da sonst Verzerrungen auf dem Bilde entstehen. Bei mit Wasserkühlung versehenen einfachen und den neuerdings von Gundelach konstruierten Doppelröhren tritt dieser grosse Missstand übrigens viel seltener ein. Das Genie der verschiedenen Erfinder hat sich im Konstruieren sinnreicher Röntgenvorrichtungen in unglaublich kurzer Zeit so glänzend bewährt, dass wir wohl berechtigt sind, für die Zukunft noch die kühnsten Hoffnungen für die Vereinfachung des Verfahrens zu hegen.

Abbe, Robert, Renal Calculi, Annals of Surgery, August 1899.
Abhandlungen, Zwanglose, aus dem Gebiete der medizinischen Photographie, Röntgoskopie, Röntgographie und der Lichtanwendung. München. Seitz & Schauer.
Albers-Schoemberg, Lupus des Handrückens, durch Röntgenstrahlen geheilt. Hamburg, 29. März 1898.
— Zur Technik der Nierensteinaufnahme, Fortschritte d. R., III, 210.
Apostoli und Planet, Röntgendermatitis, Presse médicale 1897, Nr. 64.
American X-Ray Journal, St. Louis, Mo.
Archives d'électricité médicale, Ferret et fils, Bordeaux.
Archives of the Röntgen Ray, Rebman Limited, London, W. C.
Barbier, Un cas de dextrocardie dans le cours d'une sclérose pulmonaire tuberculeuse droite, Société médicale des Hôspitaux, 23. Fèvrier 1900.
Bard, Du rôle de la mobilité du diaphragme dans les déplacements apparents des épanchements pleuraux (Revue médicale de la Suisse romande, April 1900).
Barwell, clubfoot, Lancet 1897, pag. 306 und 1401.
Beck, Carl, Skiagraphic representations, Transactions of the New York Eastern Medical Society, March 1896.
— The Röntgen Rays in Surgery, Surgical Section of the Second Panamerican Congress, Mexico, November 9th, 1896.
— Pyothorax (with Röntgen Ray demonstrations), International Medical Magazine, January 1897.
— The Röntgen Rays in Surgery, International Medical Magazine, May 1897.
— Ueber den diagnostischen Wert der Röntgenstrahlen bei der Arteriosklerose, Deutsche Medizinische Wochenschrift, 1898, Nr. 7.
— The Röntgen rays in Arteriosclerosis, New York Medical Journal, Jan. 17th, 1898.
— Zur Behandlung des Pyothorax, Berliner Klinische Wochenschrift, 1898, Nr. 15 und 16.
— Ueber die Bedeutung der Röntgenstrahlen bei der Spina bifida, Deutsche Medizinische Wochenschrift, 1898, Nr. 31.
— An extraordinary case of aortic aneurysm, New York Medical Journal, April 15th, 1898.
— Colles' Fracture and the Röntgen rays, Medical News, Febr. 19th, 1898.
— The Röntgen rays in spina bifida, New York Medical Record, August 13th, 1898.
— Fracture of humerus, Archives of the Röntgen ray, August 1898.
— Osseous ankylosis of knee-joint, Archives of the Röntgen ray, Feb. 1898.
— Skiagraphic demonstrations, Am. X-Ray Journal, November 1898.
— Renal calculi, Am. Journal of cut. and gen. ur. diseases, January 1899.
— A case of transposition of the viscera, with cholelithiasis, relieved by a left-sided cholecystostomy, Annals of Surgery, May 1899.
— Fracture of the lower end of the radius, New York Medical Journal, September 9th und 23rd, 1899.
— Ueber die moderne Behandlung von Frakturen, New Yorker Medizinische Wochenschrift, Januar 1900.
— On a grave possible error in skiagraphy, New York Medical Journal, January 6th, 1900.
— On the detection of calculi in the liver and gall-bladder, New York Medical Journal, January 20th, 1900.
— Hydrencephalocele, Section on diseases of children, Annual meeting of the Am. Med. Association, Atlantic City, N. J., June 5th, 1900.

Beck, Carl, Die Bedeutung und Behandlung der Kniescheibenbrüche in moderner Beleuchtung, New Yorker Medizinische Monatsschrift, Juli 1900.
— Contribution to the therapy of encephalocele, International Medical Magazine, August 1900.
— On the treatment of metacarpal fracture, New York Medical Journal, August 4th, 1900.
— Errors caused by the false interpretation of the Röntgen rays, and their medico-legal aspects, New York Med. Record, August 25th, 1900.
— Ueber Irrtümer der Röntgographie, Deutsche Medizinalzeitung 1900, Nr. 51.
— Ueber Tendinitis und Tendovaginitis prolifera calcarea, Deutsche Zeitschrift für Chirurgie, Bd. LVIII.
— Beitrag zur Fraktur der karpalen Radiusepiphyse, Archiv für klinische Chirurgie, 63. Bd, Heft 1.
— The representation of biliary calculi by the Röntgen rays, New York Medical Journal, March 16th, 1901.
— Fissure of the head of the radius, Annals of Surgery, April 1901.
— Die Röntgenstrahlen in Amerika, Münchener Med. Wochenschrift, Nr. 9, 1901.
— Metatarsal Fracture, American Medicine, April 1901.
— Ueber deform geheilte Frakturen und ihre Behandlung, Münchener Medizinische Wochenschrift, Nr. 17, 1901.
— Osseous cyst of the tibia, Am. Journal of the medical sciences, June 1901.
— Ueber die Darstellung von Gallensteinen mittelst der Röntgenstrahlen, nebst Bemerkungen über die Erblichkeit der Prädisposition zur Gallensteinkrankheit, Berliner Klinische Wochenschrift, Nr. 19, 1901.
— Ueber Sarkombehandlung mittelst der Röntgenstrahlen, Münchener Medizinische Wochenschrift, Nr. 32, 1901.
— On Tenontitis and Tenontothecitis prolifera calcarea, New York Medical Journal, April 27th, 1901.
— Hydrencephalocele, Archives of the Röntgen ray, August 1901.
— Beitrag zur Diagnostik und Therapie der Struma, Fortschritte auf dem Gebiete der Röntgenstrahlen, Band IV.
— Congenital malformations of the upper extremity, New York Medical Journal, June 29th, 1901.
— Fracture of the carpal end of the radius, with fissure or fracture of the lower end of the ulna, and other associated injuries, Annals of Surgery, August 1901.
— On a case of double penis, combined with exstrophy of the bladder and showing four ureteral orifices (with skiagraphic demonstration), Medical News, September 21st, 1901.
— Modern aspects of congenital osseous malformations, Journal of the American Medical Association, October 12th, 1901.
— Some new points in regard to Raynaud's disease, American Journal of the Medical Sciences, November 1901.
— Ueber tuberkulöse Halsdrüsen, New Yorker Medizinische Monatsschrift, November 1901,
— Ueber die Fissuren am oberen Humerusende, Fortschritte auf dem Gebiete der Röntgenstrahlen, Band IV.
— The Röntgen Rays in differentiating between osteomyelitis, osseous cyst, osteosarcoma and other osseous lesions, with skiagraphic demonstrations, fifty second annual meeting of the American Medical Association, 3. Juni 1901.
— Ueber die skiagraphische Differentialdiagnose zwischen Osteomyelitis, Osteosarkom, Knochencyste, Tuberkulose, Arthritis etc, Münchener Medizinische Wochenschrift, 27. August 1901.
— The difficulty of differentiating between femoral aneurysm and osteosarcoma, International Clinics, Vol. IV, Ninth Series.
— The evidence of the Röntgen rays in Court, Transactions of the State Medical Society of New Jersey, 1901.
— Die Fraktur des Processus coronoideus ulnae, Deutsche Zeitschrift für Chirurgie, Juli 1901.
— Sarcoma treated by the Röntgen rays, New York Medical Journal, November 16. 1901,

Beck, Carl, On the differentiation between inflammatory processes and neoplasms of the bones by the Röntgen rays, Annals of surgery, Dec. 1901.
— Frakturen, Lehrbuch der, mit einem Anhang über die praktische Anwendung der Röntgenstrahlen, Saunders & Co, London und Philadelphia, Mai 1900.
Becker, Röntgenverfahren in der Medizin, Dtsch. Med. Wochenschr. 1896, Nr. 27.
Béclére, A., Les rayons de Röntgen et le diagnostic de la tuberculose, 1899, 1 vol. in 16. (Actualités médicales.)
Behn, Einrichtung zur Aufzeichnung des mit senkrechtem Röntgenstrahl hergestellten Herzschattens, Fortschritte d. R., IV., 44.
Benedikt, Die Herzthätigkeit in Röntgenbeleuchtung, Vereinsbeilage zur Deutschen Medizinischen Wochenschrift, 1896, Nr. 28, S. 188.
Bergmann, von, Durch Röntgenstrahlen im Hirn nachgewiesene Kugeln, Berliner Klinische Wochenschrift, 1898, Nr. 18.
Bergmann, von, von Bruns und Mikulicz, Handbuch der praktischen Chirurgie, 1900.
Boas und Levy-Dorn, Zur Diagnostik von Magen- und Darmkrankheiten mittelst Röntgenstrahlen, Deutsche Med. Wochenschrift, 1898, Nr. 2.
Bouchard, La pleurésie de l'homme étudiée à l'aide des rayons de Röntgen, La semaine médicale, 1897, p. 494, 513 und 522.
Braatz, Beitrag zur Hirnchirurgie — Kugelextraktion aus dem Gehirn mit Hilfe des Röntgenverfahrens, Zentralblatt für Chirurgie, 8. Januar 1898.
Büttner und Müller, Technik und Verwertung der Röntgen'schen Strahlen im Dienste der ärztlichen Praxis und Wissenschaft, Halle a. S, 1897.
Camp, de la, Ein Beitrag zur Myositis ossificans, Fortschritte auf dem Gebiete der Röntgenstrahlen, Heft 5, pag. 179.
Chipault et Londe, Applications de la radiographie à la chirurgie du systeme nerveux, Gazette des hôpitaux, 16, II, 1897.
Courmelles, Traité de radiographie médicale et scientifique, Paris 1897.
Cowl und Levy-Dorn, Ueber die Sichtbarkeit der Röntgenstrahlen, Verhandlungen der Berliner physiologischen Gesellschaft, 7. Mai 1897.
Deaver, Three cases of swallowed foreign bodies located by the Röntgen rays, Annals of Surgery, January 1898, pag. 64.
Delbert, Trois cas d'application chirurgicale des rayons de Röntgen, Comptes rendus, 23. II. 1896.
Donath, Die Einrichtungen zur Erzeugung der Röntgenstrahlen und ihr Gebrauch, Berlin 1899.
Dumstrey und Metzner, Die Untersuchung mit Röntgenstrahlen, Fortschritte auf dem Gebiete der Röntgenstrahlen, 1898, Heft 4, pag. 115.
Eulenburg, Kugeln im Gehirn, ihre Auffindung und Ortsbestimmung mittelst Röntgenstrahlenaufnahmen, Deutsche Med. Wochenschrift, Nr. 33 und 34.
Ewald, Aneurysma arcus aortae, Berliner Medizinische Gesellschaft, 10., November 18., 1897.
Eiselsberg, von, und Ludloff, Atlas klinisch wichtiger Röntgenphotogramme, Berlin 1900.
Fenwick, The Röntgen rays in the detection of renal calculi, British Medical Journal, October 16th, 1897.
Finsen, Om anvendelse i medicinen af koncentrerede kemiske lysstraaler, Kopenhagen, 1896.
Fortschritte auf dem Gebiete der Röntgenstrahlen, herausgegeben von Albers-Schönberg, Hamburg.
Fridenberg, The localisation of foreign bodies in the eye by means of the X-ray, New York Medical Record, LI, 20, pag. 694.
Gilchrist, A case of dermatitis due to X-rays, Bulletin of the John Hopkins Hospital, VIII, 71, February 1897.
Gocht, Lehrbuch der Röntgenuntersuchung zum Gebrauch für Mediziner, Stuttgart, 1898.
Golebiewski, Atlas und Grundriss der Unfallheilkunde, J. F. Lehmann, München 1900
Goodspeed, Röntgen's disvovery, Med. News, LXVIII, 7.

Grunmach, Ueber die Diagnostik innerer Krankheiten mit Hilfe der Röntgenstrahlen, Wiener Medizinische Wochenschrift, 1897, Nr. 36.
Guilleminot, Cinématoradiographie du coeur, Archives d'électricité médicale, No. 84, 15. December 1899.
Hackmann, Die Jodoformplombe, Wiener Klinische Wochenschrift, Nr. 22, 1901.
Hahn und Albers-Schönberg, Die Behandlung des Lupus etc., Münchener Medizinische Wochenschrift, Nr. 10, 1900.
Helferich, Frakturen und Luxationen, München 1900.
Hendrix, Le traitement de la luxation congenitale de la banche, Journal de chirurgie et annales de la société belge de chirurgie, Mai et June 1901.
Holzknecht und Kienböck, Zur Technik der Röntgenaufnahmen, Wiener Klinische Rundschau 1901, Nr. 25.
— Zum radiographischen Verhalten pathologischer Prozesse der Brustaorta, Wiener Klinische Wochenschrift 1900, Nr. 25.
Hoffa, Die Redression des Buckels nach der Methode Calot, Deutsche Medizinische Wochenschrift 1898, Nr. 3.
Hofmeister, Ueber Wachstumsstörungen des Beckens bei frühzeitig erworbener Hüftgelenkskontraktur, Beiträge zur klinischen Chirurgie, Bd. XLX, Heft 2, pag. 261.
Hübler, Röntgenatlas, Verlag von Gerhard Küthmann in Dresden, 1901.
Immelmann, Kontrolle der Pneumatotherapie, Deutsche Medizinische Wochenschrift 1897, Therapeutische Beilage pag. 67.
— Röntgenatlas des normalen menschlichen Körpers, Berlin 1900.
Jankau, L., Intern. phot. Monatsschr. f. Medizin. Bd. III (1896) ff. München. Seitz & Schauer.
Jedlicka, Kratzenstein und Scheffer, Die topographische Anatomie der oberen Extremitäten, Hamburg 1900.
Joachimsthal, Atlas der normalen und pathologischen Anatomie, Hamburg 1900.
Kaiser, Vorläufige Mitteilungen über die Neuerungen auf dem Gebiete der Photographie und Therapie mit Röntgenstrahlen, Wiener klinische Wochenschrift 31, 1900.
Kahleyss, Beitrag zur Kenntnis der Frakturen am unteren Ende des Radius, Deutsche Zeitschrift für Chirurgie, XLX, pag. 53.
Keen, The Röntgen rays in surgical diagnosis, Am. Journal of med. sciences, Sc. CXI, 3, 1896.
Kienböck, Auf dem Röntgenschirm beobachtete Bewegungen in einem Pyopneumothorax, Wiener Klinische Wochenschrift 1898, Nr. 22.
König, Die Bedeutung des Röntgenbildes für die operative Behandlung der tuberkulösen Coxitis, Deutsche Zeitschrift für Chirurgie 1898, Heft 4.
Kümmell, Die Behandlung des Lupus mit Röntgenstrahlen und mit konzentriertem Licht, Berliner Chirurgenkongress, April 1898.
Küttner, Ueber die Bedeutung der Röntgenstrahlen für die Kriegschirurgie, Tübingen 1897.
Lannelongue, Application des rayons X au diagnostic des maladies chirurgicales, Comptes rendus, 23, LV, 1896.
Leonard, Renal ocalculi, Annals of surgery, August 1898.
Levy-Dorn, Die Röntgenstrahlen vor der Staatsanwaltschaft, Aerztliche Sachverständigen-Zeitung 1898, Nr. 2.
— Versuche über Sekundärstrahlen, Physikalische Zeitschrift 1899, Bd. 1.
Lustgarten, Röntgendermatitis, Journal of cutaneous and genito-ur. dis p. 525, 1897.
Macintyre, Röntgen ray-photography of renal calculus, and description of an adjustable modification in the focus tube, Lancet, July 11th, 1896.
Maragliano, Untersuchungen über die Röntgenstrahlen, Kongress zu Neapel, 20. October 1897.
Moritz, Eine Methode, um beim Röntgenverfahren aus dem Schattenbilde eines Gegenstandes dessen wahre Grösse zu ermitteln. Münchener Medizinische Wochenschrift 1900, Nr. 29.
Oberst, Archiv und Atlas der normalen und pathologischen Anatomie in typischen Röntgenbildern. Erster Teil. Die Frakturen und Luxationen, Hamburg 1900.

Ollier, Démonstration par les rayons de Röntgen de la régéneration osseuse chez l'homme à la suite des opérations chirurgicales, Comptes rendus, 17. V. 1897.
Péraire, Trois cas de corps étrangers de la main, décelés par la photographie au moyen des rayons de Röntgen, Bulletin de la Société anatomique de Paris, Juillet 1896.
Port, Die Verwendbarkeit der Röntgenphotographie in der Zahnheilkunde, Versammlung Deutscher Naturforscher in München 1900.
Röntgen, Eine neue Art von Strahlen, I. Mitteilung, Sitzungsberichte der phys.-med. Gesellschaft zu Würzburg, November 1895.
— Eine neue Art von Strahlen, II. Mitteilung, Sitzungsberichte der phys.-med. Gesellschaft zu Würzburg, April 1896.
— Ueber eine neue Art von Strahlen. Phys.-med. Gesellschaft zu Würzburg, 23. Januar 1897.
— Weitere Beobachtungen über die Eigenschaften der X-Strahlen. Akademie der Wissenschaften, Berlin 1897, 18. Mai, pag. 576.
Rumpf, Ueber die Bedeutung der Röntgenbilder für die innere Medizin. Versammlung deutscher Naturforscher und Aerzte zu Braunschweig 1897, den 21. September.
Scheier-Berlin, Ueber die Verwertung der Röntgenstrahlen in der Rhino- und Laryngologie, Archiv für Laryngologie 1897.
Schiff, Ueber die Einführung der Röntgenstrahlen in die Dermatotherapie. Archiv für Dermatologie und Syphilis, 1898, Heft 1.
— Der gegenwärtige Stand der Röntgentherapie, Referat, erstattet auf dem VII. Dermatologenkongress in Breslau 1900.
Schjerning-Kranzfelder, Berlin, Ueber die von der Medizinalabteilung des Kriegsministeriums angestellten Versuche zur Feststellung der Verwertbarkeit Röntgen'scher Strahlen für medizinisch-chirurgische Zwecke. Deutsche Med. Wochenschrift, 1896, Heft 4, pag. 211.
Scholz, Ueber die Wirkung der Röntgenstrahlen auf die Haut etc. Allgem. Med. Zentral-Ztg 1901, Nr. 4/5.
Schott, Experimente mit Röntgenstrahlen über akute Herzüberanstrengung. Deutsche Medizinische Wochenschrift, 1897, Nr. 31, pag. 495.
Schürmayer, Die elektrischen Lichterscheinungen, Allgemeine Medizinische Zentralzeitung, Berlin 1896.
— Beiträge zur Röntgoskopie und Röntgographie, München 1901. Seitz & Schauer.
— Die letzten Neuerungen auf dem Röntgengebiete unter besonderer Berücksichtigung der Röntgenphotographie, München 1900. Seitz & Schauer.
Stechow, Fussoedem und Röntgenstrahlen, Dtsch. Militärärztl. Zeitschrift, 1897.
Steinthal, Die isolierte Fraktur der Eminentia capitata im Ellenbogengelenk. Zentralblatt für Chirurgie, 1898, Nr. 10.
Swain, Renal calculi, Lancet, December 1897.
Tarkhanoff, Raggi di Roentgen, Gaz. degli osped., 4. März 1897.
Taylor, Congenital absence of the radius, Transactions of the American Orthopedic Association, 1897, pag. 170.
Thompson, The uses of the Roentgen rays in Surgery, American Pract. and News, XXI, 5, 1896.
— Edward P., Roentgen rays and phenomena of the anode and cathode, New York, D. van Nostrand Company, 1899.
Schede, Die angeborene Luxation des Hüftgelenkes, Hamburg, Lucas Gräfe & Sillem, 1900.
Senn, Medico-surgical aspects of the Spanish-American War, American Medical Association Press, Chicago 1900.
Stubbert, Comparative diagnosis in pulmonary tuberculosis by the Röntgen rays, New York Medical Record, May 22nd. 1897.
Unna, Zur Kenntnis der Hautveränderungen nach Durchleuchtung mit Röntgenstrahlen, Deutsche Medizinalzeitung, 1898, Nr. 20, pag. 197.
Straeter, Welche Rolle spielen die Röhren bei der therapeutischen Anwendung der Röntgenstrahlen? Deutsche Medizinische Wochenschrift 1900, Nr. 34.
Tuffier, De la difficulté de localiser les lésions pulmonaires par les signes stéthoscopiques Société médicales des hôpitaux, séance du 27. Janvier 1899.

Variot et Cricotot, Le diagnostic de la pneumonie franche chez l'enfant par la radioscopie, Société médicale des hôpitaux, séance du 2. Juin 1899.

Villard, Ueber Reflexion und Brechung der Kathodenstrahlen, Comptes rendus 1900, Nr. 130.

Vulpius, Demonstrationen von Aktinogrammen von Klumpfüssen, Versammlung deutscher Naturforscher und Aerzte in Braunschweig, Sept. 1897.

Walsh, Deep tissue traumatism from Roentgen ray exposure, British Med. Journal, 1897. I. p. 1905.

Walter, Physikalisch-technische Mitteilungen, Fortschritte auf dem Gebiete der Röntgenstrahlen, Heft 1, 2, 3, 4 u. 5, 1897 u. 1898.

Walter, Ueber Bequerelstrahlen, Fortschritte auf dem Gebiete der Röntgenstrahlen, Bd. III, Heft 2.

White, Goodspeed and Leonard, Cases illustrative of the practical application of the Roentgen rays in surgery. American Journal of the Medical Sciences, Sc. CXII. 2. pag. 125. Aug. 1896.

Weinberger, Zum radiographischen Verhalten pathologischer Prozesse der Brustaorta, Wiener Klinische Wochenschrift, 1900, Nr. 28.

Whitman, Royal, Further observations on fracture of the neck of the femur in childhood, with special reference to its diagnosis and to its more remote results. Transactions of the American Orthopedic Association, May 1897.

Williams, The Roentgen rays in thoracic affections, American Journal of the Medical Sciences, December 1897.

— The value of examinining aneurism by the Röntgen rays, The Boston Medical and Surgical Journal. January 18th and 25th. 1900.

Ziemssen und Rieder, Die Roentgographie in der inneren Medizin. Wiesbaden, 1901.

Fig. 6.

Fraktur des Scheitelbeins bei einem Neugeborenen (nach dem Tode genommen). Man vergleiche die normalen Verhältnisse der Gesichtsknochen mit denen in Fig. 7.

Spezieller Teil.

I. Schädel.

Die Schirmuntersuchung des Schädels kann vorgenommen werden, während der Patient mit einem Stuhle mit kurzer Rückenlehne sitzt. Eine Aufnahme mag in derselben Stellung geschehen; wir ziehen jedoch vor, den Patienten zu diesem Zweck sich auf dem Boden ausstrecken zu lassen.

Der Gesichtsteil des Schädels lässt sich deutlich darstellen, die seitlichen Bezirke werden jedoch durch den Schatten des Gehirns sowohl wie durch die gegenüberliegende Schädelportion verdunkelt. Um die gegenseitigen Relationen studieren zu können, muss jeweils eine frontale und laterale Aufnahme gemacht werden.

Liegt die linke Seite des Schädels der Platte auf, so dass die Richtung der Strahlen von der rechten Seite nach der linken geht, so lassen sich die Weichteile und die Galea aponeurotica als helle Schatten erkennen. Die Weichteile der Nase, Lippen und des Kinns erscheinen als deutliche helle Schatten.

Von den Knochenteilen heben sich die äussere occipitale Protuberanz und die Orbital-, Nasen- und Keilbeinhöhle deutlich heraus. Im Zentrum des Schläfenbeins erkennt man den hellen Schatten des äusseren Gehörganges und unterhalb desselben die kleinen Höhlungen des Warzenfortsatzes. Das Os zygomaticum ist ebenfalls zu unterscheiden. Die Knochen der Nase und der Oberkiefer mit dem viereckigen Schatten des Antrum Highmori gelangen ebenfalls zu deutlicher Darstellung.

Der Nasenfortsatz, der harte Gaumen, der Alveolarprozess mit den Zähnen sind leicht zu reproduzieren, ebenso der Unterkiefer mit dem Foramen mentale, der Protuberanz, der äusseren schiefen Linie und dem Winkel mit seinen zwei Fortsätzen und Zähnen. Der dicke Schatten der Zunge und der helle Schatten des Gaumensegels stehen in deutlichem Kontrast zu diesen knöchernen Gebilden.

Mittels des Schirmes können die Bewegungen des Gaumensegels und der Zunge gut beobachtet werden. Wir verdanken den fluoroskopischen Untersuchungen von Scheier über die Physiologie der Phonation eine wesentliche Bereicherung unserer Kenntnisse über diesen vorher wenig gewürdigten Vorgang.

Legt man das Gesicht des Patienten auf die Platte, so dass die Röntgenröhre direkt über dem Hinterkopf steht, so erzielt man ein zuverlässiges Bild der Orbitalwände und der Stirn- und Nasenhöhlen. Die Nasenknochen erscheinen ebenfalls markiert.

Bei Kindern stösst die Detailmalerei auf geringere Schwierigkeiten: sogar das Innere des Ohres (Cochlea und semizirkuläre Kanäle lassen sich unter günstigen Umständen darstellen) wird veranschaulicht. Fig. 7 z. B. zeigt den inneren Bau des Schädels; die Sella turcica hebt sich besonders deutlich heraus.

Geschwülste der Gesichtsknochen lassen sich leicht verbildlichen, dagegen sind sie im Inneren des Schädels nur unter besonders günstigen Umständen nachzuweisen.

Fig. 7 veranschaulicht einen Fall von Hydrencephalocele bei einem fünf Wochen alten, wohlgenährten und im ganzen völlig normalen Knaben, welcher einen kongenitalen Tumor zeigt, der von der Nasenstirngegend projiziert und nach unten direkt dem Nasenflügel aufliegt. Derselbe ist durchscheinend, hat eine sphärische Gestalt, zeigt keine Pulsation und seine Grösse entspricht ungefähr der einer Orange. Bei der Geburt war die Geschwulst um ein Weniges kleiner gewesen. Die Tumorenwand war dünn und die bedeckende Haut erschien normal. Während das Kind schrie, zeigten sich deutliche Kontraktionen, so dass sie dann etwas kleiner wurde. Die Familiengeschichte ergibt nichts Besonderes. Der Vater ist ein deutscher Lohnarbeiter, die Mutter eine New Yorkerin. Beide Eltern sind sehr anämisch. Die Mutter ist eine Multipara (hatte im ganzen fünf Kinder).

Da wir in der Tiefe kein deutliches Resistenzgefühl nachweisen zu können glaubten, so stellten wir in Rücksicht auf die ausgeprägte Fluktuation die Diagnose ursprünglich auf Meningocele. Das alsbald angefertigte Skiagramm, Fig. 7, liess jedoch einen zirkumskripten Schatten im Geschwulstrayon erkennen, so dass wir doch wohl annehmen mussten, dass derselbe sich als Gehirnsubstanz deuten liess, es sich also um eine Hydrencephalocele handelte. Die Operation bestätigte diese Ansicht durchaus. Nachdem die Flüssigkeit entleert war, stiessen wir auf einen kleinen kugeligen Tumor, welcher sich bei näherer Betrachtung als Hirnmasse erkennen und sich nach Ablösung seiner Umgebung nach innen reduzieren liess. Nach ausgiebiger Loslösung des Periosteums konnte der Defekt überdacht und gut geschlossen werden. Der Verband wurde, um einen kontinuierlichen Druck auszuüben, aus Jodoformgaze-Kollodium hergestellt.

Das Kind befindet sich, über ein Jahr nach der Operation, sehr wohl. Die Heilung war per primam intentionem erfolgt, die Operation war ohne Narkose vorgenommen worden. Behufs Blutsparung führten wir eine kranzförmige, prophylaktische Naht nach unserer Methode um die Basis der Geschwulst herum. Trotzdem der Blutverlust minimal war, hatten sich doch ziemliche Shockerscheinungen eingestellt, welche bis 1 ½ Stunden nach

Fig. 7.

Hydromeningocele.

beendeter Operation währten. Das auffallendste Symptom war langsame Atmung und sehr ausgesprochene Anämie gewesen. Beim Studium des Röntgenbildes fällt auf, dass der Nasenansatz des Stirnbeins scharf abschneidet und erst unterhalb der Geschwulst das Nasenbein zu sehen ist. Unseres Wissens ist eine derartige Diastase bis jetzt noch nicht nachgewiesen worden; ein neuer Beweis davon, was wir den Röntgenstrahlen alles zu danken haben. Die neuerdings gemachten Aufnahmen zeigen die Nasenbeine an normaler Stelle. Bezüglich der Skiagramme dieses merkwürdigen Falles verweisen wir auf das International Medical Magazine, August 1900.

Bei einem Rundzellensarkom der Orbita eines zweijährigen Mädchens gelang es uns, den Konnex mit der Orbitalwand und das Hineinwuchern in das Foramen opticum skiagraphisch nachzuweisen. Hierdurch wurden in diesem prognostisch ausserordentlich ungünstigen Fall die technischen Schwierigkeiten der Operation, wie sie sich auch bei der Ausführung derselben nachher zeigten, von vornherein illustriert.

Wie schon angedeutet, kann sich heutzutage kein Fremdkörper in irgend einem Schädelteile dem alles durchdringenden Röntgenauge entziehen. Auch der Augapfel macht keine Ausnahme mehr. Zu Augenaufnahmen eignet sich die schiefe Projektion am besten, wobei der Fremdkörper entweder vor oder hinter dem Orbitalrand erscheint

Dahlfeld und Pohrt gelang es sogar, Schrotkörner in der Grösse von 1 : 0,4 mm nachzuweisen.

Häufig stellen sich der Lokalisierung von Fremdkörpern in den Schädelknochen Schwierigkeiten entgegen. Man muss es sich zum Prinzip machen, stets zum mindesten zwei Aufnahmen zu machen, und zwar eine vordere oder hintere und eine seitliche. Wenn man den Durchmesser dann diagonal kreuzt, so kann man die Entfernung des Fremdkörpers von der Hautoberfläche berechnen. Will man z. B. eine Kugel entfernen, so misst man auf beiden Skiagrammen die jeweilige Distanz vom nächsten Knochenvorsprung und vergleicht dieselben mit den Verhältnissen eines normalen Schädels. Man kann dann die Distanzverhältnisse mittels Sondenabmessung annähernd berechnen.

Das gleiche Prinzip lässt sich in modifizierter Weise auch auf die Lokalisierung von Fremdkörpern im Schädelinneren anwenden.

Der folgende Fall möge den Modus operandi näher illustrieren. Einem 25jährigen Manne war eine Revolverkugel in die rechte Schläfengegend gedrungen und hatte, indem sie die Orbita quer durchschlug, traumatischen Enophthalmos (Verletzung der sympathischen Wurzeln des Ganglion ciliare?) erzeugt. Der Nervus opticus war durchbohrt und Chorioidea und Retina waren mit Blutergüssen durchsetzt.

Die Untersuchung mittels Röntgenstrahlen war weder im stande, eine Zertrümmerung der Orbita noch eine Verletzung im

Bereiche des linken Antrum Highmori, welches die Kugel ebenfalls passiert hatte, nachzuweisen. Das Geschoss selbst zeigte sich jedoch in dem linken Processus pterygoideus. Die Entfernungen wurden nun während der Operation zunächst mittels einer gradierten Sonde gemessen, und zwar wurde zuerst die Distanz zwischen Nasenknochen und Geschoss auf dem frontalen Skiagramm festgestellt und darnach die Richtung sowohl als die Länge des Hautschnittes bestimmt. Dieselbe Distanzmessung wurde sodann an dem lateralen Skiagramm vorgenommen und hiernach die Tiefe der Inzision bestimmt. Obgleich die Kugel tief in den Knochen eingedrungen war und sich schon neues Knochengewebe um dieselbe gebildet hatte, so bot weder das Aufsuchen noch die Entfernung derselben besondere technische Schwierigkeiten dar, nachdem wir das Antrum Highmori mittels osteoplastischer Resektion seiner vorderen Wand freigelegt hatten. Ohne Röntgenstrahlen wäre das Auffinden der Kugel eine absolute Unmöglichkeit gewesen. Thatsächlich waren wir erstaunt darüber, dass die Kugel in ihrem langen und destruktiven Laufe keine anderen klinischen Symptome als einen dumpfen Schmerz über den ganzen Schädel hervorgebracht hatte.

Die Kugel war derartig komprimiert, dass sich ihre rundliche Form in eine plattenförmige verwandelt hatte, wie es auch das Röntgenbild zeigte.

Es empfiehlt sich, behufs Lokalisierung von Fremdkörpern im Auge Miniaturbuchstaben von Draht oder dgl. an dem inneren und äusseren Augenlide sowohl als an der Mitte des Orbitalrandes anzubringen. (Vgl. den speziellen Teil.)

Bei Frakturen der Gesichtsknochen zeigen sich die Röntgenstrahlen von grossem Wert. Es gelang uns mit Leichtigkeit, bei einem Manne, der vor 15 Jahren eine Fraktur des Stirnbeins erlitten hatte, eine Depression der äusseren und eine dementsprechende Protrusion der inneren Knochenlamelle darzustellen. Bei dem Patienten hatten sich kurz nach der Verletzung, welche ursprünglich als eine oberflächliche angesehen worden war, epileptiforme Anfälle gezeigt. Wir konnten uns bei der osteoplastischen Resektion von der absoluten Zuverlässigkeit des Röntgenbildes überzeugen. Die Anfälle hatten sich nach der Entfernung des prominenten Knochenbezirkes nicht wieder eingestellt. (Beobachtungsdauer zwei Jahre.)

Wir hatten wiederholt Gelegenheit, Brüche der Nasenknochen, des Alveolarprozesses und des Jochbeins darzustellen (siehe Illustrationen des Lehrbuches über Frakturen, W. B. Saunders & Co., London und Philadelphia). Fig. 6 illustriert eine komplizierte Fraktur des Scheitelbeins bei einem Neugeborenen. Brüche der Schädelbasis gelangen nur ausnahmsweise zu deutlicher Darstellung.

Frakturen des Unterkiefers lassen sich sehr deutlich veranschaulichen. Hat man die Fragmente mittels Silberdraht ver-

einigt, so soll man den weiteren Verlauf durch wiederholte Aufnahmen kontrollieren. Man wird dann des öftern kleine Verschiebungen wahrnehmen, welche einfacher Inspektion und Palpation entgangen wären. So ist man dann noch häufig in der Lage, durch einen simplen Fingerdruck das projizierende Fragment zu redressieren.

Ueber Geschwülste im Bereich des Unterkiefers geben die Strahlen nicht selten detaillierte Aufschlüsse (vgl. Kapitel VIII über Neubildungen etc.).

Bei einem 77jährigen Manne, welcher an einem Carcinom des weichen Gaumens litt und bei welchem die Gegend des Unterkiefergelenks deutlich angeschwollen war, entstand die Frage, ob dieselbe bereits als Ausdruck des Uebergreifens der Neubildung auf Unter- und Oberkieferknochen aufzufassen war, in welchem Falle eine Operation als aussichtslos erschienen wäre. Das sehr gut gelungene Röntgenbild erwies die Knochen als völlig intakt, so dass eine Exstirpation angeraten wurde. Als die Mundhöhle behufs Vorbereitung kräftig desinfiziert wurde, verschwand die Schwellung fast vollständig, was den skiagraphischen Befund insofern bestätigte, als die brettharte Schwellung durch Infektion der Lymphdrüsen von der zerfallenen Ulcerationsbildung im Gaumen aus zu stande gekommen sein musste.

In der Nasengegend lassen sich die Röntgenstrahlen besonders häufig zum Nachweis von Fremdkörpern verwenden. Die Diagnostik der Krankheiten der Sinus frontales erfuhr ebenfalls eine erhebliche Erweiterung.

Die Ausdehnung von retronasalen Polypen, ihr Verhältnis zu den benachbarten Knochenbezirken etc. wird bisweilen nur durch das Röntgenbild geklärt. Defekte der Nase und des harten Gaumens zeigen sich ebenfalls deutlich.

Bezüglich des Studiums kongenitaler Störungen im Bereiche der Nasenknochen verweisen wir auf Fig. 6 und 7.

Bei Eiterungen im Antrum Highmori zeigt die erkrankte Seite einen dunkleren Schatten als die gesunde.

Die Relationen von Zahnwurzeln und ihre Stellung, die An- oder Abwesenheit der Milchzähne sowohl wie der bleibenden Zähne bei Kindern sind leicht darzustellen. Die Frage, ob alte Zahnwurzeln oder Fremdkörper (Füllungen, Fragmente zahnärztlicher Instrumente, welche beim Ausbohren eines kariösen Zahnes abbrachen) vorliegen, kann durch das Skiagramm mit Sicherheit entschieden werden.

Die Anwesenheit von Mahlzähnen, welche infolge difformer Stellung nicht durchbrechen können und deshalb zu neuralgischen Schmerzen Anlass geben, kann ebenfalls durch das Röntgenbild erkannt werden und besteht dann die sehr einfache Therapie in der Extraktion des Zahnes.

In forensischer Hinsicht ist es bisweilen von Wichtigkeit, das Alter einer Kindesleiche durch eine Aufnahme der Zähne annähernd zu bestimmen.

Technisch ist hierzu zu bemerken, dass es genügt, denjenigen Gesichtsteil, welcher dem respektiven Zahn am nächsten liegt, auf eine Röntgenplatte zu bringen. Will man feinere Details erzielen, so empfiehlt sich die Einführung flexibler Films in die Mundhöhle, wo sich dieselben den Konturen des Kiefers anpassen.

Bei manchen Fällen empfiehlt es sich, zu diesem Zweck einen besonderen metallenen Filmhalter zu gebrauchen.

Bei einem Falle von schwerer »Neuralgie« entstand der Verdacht, dass eine alte Zahnwurzel die Ursache des Uebels sei. Man hatte verschiedentlich auf eine solche gefahndet; es war jedoch erfolglos. Den Röntgenstrahlen war es vorbehalten, die Ursache der Schmerzen klar nachzuweisen. Eine kleine Schraube nämlich, welche einen anliegenden künstlichen Zahn befestigen sollte, war nach einer falschen Richtung vorgedrängt worden. Sobald sie entfernt war, hörten die Schmerzen auf. (Fig. 8.)

Fig. 8.

Künstliches Gebiss, an einer Zahnwurzel befestigt.

II. Hals.

Die Halsgegend kann, während der Patient auf einem Stuhl mit mässig hoher Lehne sitzt, untersucht werden, und zwar ist diese Stellung sowohl für die Schirmuntersuchung als auch für die Röntgenaufnahme passend. Wir ziehen auch beim Halse die ausgestreckte Körperlage der letzteren vor, und zwar drehen wir den Patienten seitwärts, so dass die Backe auf der Platte aufliegt. Die Halswirbel erscheinen dann deutlich und werden in ihrem oberen Teile nicht durch die Unterkieferwinkel überschattet.

Der dunkle Schatten des Zungenbeins sowohl wie der helle Schatten des Kehlkopfes und des Kehldeckels sind gut zu erkennen. Auch die Luftröhre mit ihren Ringen ist leicht kenntlich. Die Speiseröhre kann, obgleich sie sich selbst nicht deutlich hervorhebt, per exclusionem als Hohlraum hinter der Trachea verfolgt werden. Der Körper nebst den Quer- und Dornfortsätzen, ferner die Foramina intervertebralia sind nicht zu verkennen.

Aneurysmen der Karotiden und Subclaviae sind darstellbar. Geschwülste des Kehlkopfes, besonders Enchondrome und Ossifikationen desselben, heben sich deutlich heraus. Explorativinzisionen zwecks Lokalisierens von Fremdkörpern im Rachen, in den Mandeln, dem Kehlkopfe, der Luftröhre und der Speiseröhre haben ihre Berechtigung eingebüsst.

Die Röntgenstrahlen haben gerade hier dem alten Desideratum: cito, tuto et jucunde! zu idealer Realisierung verholfen. Wer immer von dem Gefühle der Unsicherheit gequält wurde, welches die Frage der Fremdkörper in diesen Regionen in so hohem Grade wachrief, und ganz besonders, wer sich all der Versuchungen zu abenteuerlichen Massnahmen erinnert, welche im Bestreben, ein in höchster Gefahr schwebendes Menschenleben zu retten, sich auch dem Besten aufzudrängen pflegten, der muss den Segen, den die Röntgenstrahlen brachten, wie eine Erlösung aus einer schmachvollen Situation begrüssen. In der That, hätten die Röntgenstrahlen weiter nichts geleistet, als die Fremdkörperfrage im Bereiche des Halses gelöst, so würden sie schon als eine der grössten und segensreichsten Errungenschaften für die leidende Menschheit gepriesen werden müssen.

Zur Erläuterung mögen folgende Fälle dienen: In einer unserer Kliniken gelangte ein Kind zur Untersuchung, welches neun Tage vorher einen Penny (ungefähr der Grösse eines Fünfpfennigstückes entsprechend) verschluckt haben sollte. Der ein Jahr alte Patient war zunächst in einem New Yorker Hospital untersucht worden, wo man die Mutter dahin beruhigte, dass das Geldstück die Speiseröhre bereits passiert habe und demnächst per vias naturales zum Vorschein kommen würde. Die Mutter beobachtete die Faeces des Kindes sorgfältig, der Penny erschien

jedoch nicht. Mittlerweile stellten sich Fieber und häufiges Erbrechen ein, so dass der Verdacht einer Druckstenose auftauchte.

Anstatt nun, wie es früher Brauch war, zur Sonde zu greifen, benützten wir von vornherein das viel angenehmere Fluoroskop, welches die Münze alsbald in der Höhe der zweiten Rippe lokalisierte. Nun erst führten wir einen Münzenfänger ein. Als derselbe den Isthmus passiert hatte, stiess er auf einen Widerstand, worauf wir das Instrument instinktiv drehten und zurückzogen. Die Resistenz zeigte sich jedoch bedeutend, und beim Versuch, dieselbe zu überwinden, brach der Stahlansatz des Münzenfängers ab und nun stak ausser der Münze auch noch der Fänger im Oesophagus. Zum Glück gelang es uns, mittels einer Speiseröhrenzange das Fragment des Münzenfängers zu erhaschen und zu extrahieren. Nun versuchten wir, die Münze mittels einer Walfischsonde in den Magen hinabzustossen. Beim ersten Vorstossversuche schon gab die Resistenz nach, das Kind machte eine Brechbewegung und die nunmehr dislozierte Münze wurde mit Vehemenz herausgeschleudert.

Obgleich dieser Fall weder unsere Geschicklichkeit noch die Röntgenstrahlen in ihrem hellsten Lichte zeigt, so demonstriert er doch die Sicherheit des Planes. Man weiss erstens, dass der Fremdkörper wirklich vorhanden ist, und ferner, wo man zu suchen hat.

Ein Pendant zu diesem Falle bildet der eines fünfzehnjährigen Mädchens, welches angab, eine Nadel verschluckt zu haben. Sie hatte sich eines Abends auf ihrem Zimmer mit Näharbeit beschäftigt und eine Nadel zwischen ihren Zähnen gehalten, als sie plötzlich durch das rasche Aufreissen ihrer Zimmerthüre erschreckt wurde, wobei die Nadel ihren Zähnen entfuhr. Aerztliche Hilfe war sofort zur Stelle. Die Patientin klagte zwar über einen intensiven Schmerz in der Höhe des ersten Brustwirbels, der untersuchende Arzt konnte jedoch keine Nadel entdecken und erklärte den Schmerz als die natürliche Folge der Verletzung, welche die durchpassierende Nadel verursacht hätte. Dieser Trost klang zwar sehr plausibel, als aber während der Nacht die Schmerzen an Intensität zunahmen, wurde Patientin ängstlich und liess sich in ein Hospital verbringen. Dort wurde eine Untersuchung in der Narkose vorgenommen, als deren Resultat Patientin mitgeteilt wurde, dass die Nadel sich im Magen befände und auf natürlichem Wege wieder verschwinden würde.

Als wir am selben Tage eine fluoroskopische Untersuchung vornahmen, erkannten wir das Vorhandensein der Nadel in der Höhe der ersten Rippe. Der in die Speiseröhre eingeführte Zeigefinger stiess nun unter der Leitung des fluoroskopischen Mentors alsbald auf das Nadelfragment, und es bedurfte keiner grossen Anstrengungen, dasselbe so weit zu dislozieren, dass es zuletzt mit einer Oesophaguszange erfasst und extrahiert werden konnte. Das Fluoroskop hatte hier ebenfalls ein scharf vorgezeichnetes, zielbewusstes Vorgehen ermöglicht.

Hätten unsere Versuche sich als erfolglos erwiesen, so würden wir Thorax und Abdomen skiagraphiert und den Fremdkörper entweder im Oesophagus oder sonstwo im Digestionstractus nachgewiesen haben. Zur Entschuldigung der die Röntgenstrahlen desavouierenden Kollegen soll gesagt werden, dass beide Fälle sich in der Frühära der Röntgenwissenschaft ereigneten.

Gocht (Lehrbuch der Röntgenuntersuchung, pag. 103) berichtet den interessanten Fall eines Patienten, welcher auf Grund eines in der Mandel empfundenen Schmerzes wiederholten operativen Massnahmen unterzogen worden war, ohne Linderung zu erhalten. Vermittels der Röntgenstrahlen wurde nun ein kleines Nadelfragment, tief im Tonsillengewebe eingebettet, nachgewiesen, wo es der Palpation natürlich entgangen war. Die Heilung war nun selbstverständlich eine leichte Aufgabe.

Frakturen des Zungenbeins, Kehlkopfes und der Halswirbel lassen sich natürlich leicht darstellen. In der Oktobersitzung (1900) der Deutschen Medizinischen Gesellschaft der Stadt New York konnten wir ein 23jähriges Mädchen vorführen, welches während eines epileptischen Anfalles eine Treppe hinuntergefallen war und einen Bruch der rechten Querfortsätze des Atlas, Epistropheus und des dritten Halswirbels erlitten hatte. Dass eine Fraktur im Gebiete der Halswirbel vorhanden war, wurde vom Hausarzte sogleich erkannt. Dass aber nur die Querfortsätze frakturiert waren, wodurch die Prognose von vornherein als günstig hingestellt werden konnte, war nur mittels der Röntgenstrahlen festzustellen gewesen.

Die Reduktion der Fragmente gelang unter der Führerschaft des Röntgenbildes sehr wohl und konnten die Fragmente zum Teil als eine projizierende Masse von der hinteren Pharynxwand aus palpiert und zurückgeschoben werden. Die Nachbehandlung bestand in der Anwendung einer Glisson'schen Schwinge. Nach neun Wochen war völlige Heilung eingetreten.

In den meisten Fällen lassen sich die einzelnen **Kropfformen** nicht schwer voneinander unterscheiden. Der Gallertkropf zeigt einzelne gröbere, nicht fluktuierende Knoten. Der cystische dagegen ist kugelig und durch Fluktuation ausgezeichnet. Die parenchymatöse Form erkennt man im allgemeinen an ihrer gleichmässigen, grobkörnigen Struktur.

Tritt sklerotische oder hyaline Entartung des Bindegewebes ein, so bilden sich im Laufe der Zeit Kalkdepositen. Fibröse und myxomatöse Strumen können auf diese Weise zum Teil pertrifizieren. Auch einzelne Cysten können verkalken. Auf solche Formen pflegt man aus den resistenten Gewebsmassen zu schliessen, während man die vaskulösen aus der Pulsation, dem Bruit und der Kompressibilität vermutet.

Es gibt jedoch eine Anzahl von Fällen, in welchen die Feststellung des Kropftypus weder durch Inspektion oder Palpation, noch durch das Laryngoskop möglich ist. Für die Therapie ist

jedoch diese Frage, wie wir weiter unten sehen werden, von Bedeutung Für den erfahrenen Beobachter gibt die Einführung der Nadel bezüglich der Dichtigkeit der Gewebe in manchen Fällen Auskunft. Stösst die Nadel auf eine Kalkablagerung, so ist das Gefühl der Knirschung deutlich wahrzunehmen, und dementsprechend kann die Diagnose leicht gestellt werden.

In der neueren Zeit schien es uns jedoch viel einfacher (vgl. »Allgemeines über den Kropf und seine Behandlung«, New Yorker Medizinische Monatschrift, Oktober 1900), die Frage der Zusammensetzung durch die Röntgenstrahlen zu lösen, und ist es uns unter den im Laufe der letzten vier Jahre beobachteten Fällen gelungen, bei den sehr häufigen cystischen und fibrösen Formen die Kalkablagerungen als sehr deutlich markierte Schatten darzustellen. Wo immer wir dieselben fanden, nahmen wir von der Injektionstherapie von vornherein Abstand.

Man scheint im allgemeinen der Ansicht zu sein, dass diese Kalkherde sich bloss im vorgerückten Alter finden; die Röntgenstrahlen liessen uns jedoch dieselben wiederholt bei Individuen von 28—36 Jahren beobachten, und zwar vorzugsweise bei Frauen, unter denen wiederum die, welche mehrere Kinder geboren hatten, prädominierten.

Der Cystenkropf zeigt im Frühstadium weniger deutliche, aber immerhin noch wohl erkennbare rundliche oder elliptische Schatten, später oft diffuse Kalkherde.

Es leuchtet nun ein, dass eine genaue Differentialdiagnose von Wert für die einzuschlagende Art der Therapie ist. Die follikulären und kolloiden Formen eignen sich besonders für das Einspritzungsverfahren (Jodoformäther).

Wo also die Röntgenstrahlen das Vorhandensein von Kalkherden nachgewiesen haben, ist weder von der Injektions- noch der Organtherapie etwas zu erwarten und sollte dann das Messer in seine Rechte treten, vorausgesetzt, dass der Eingriff durch vorhandene Beschwerden sich rechtfertigen lässt.

Wie weit retrosternale Strumen herabreichen, lässt sich ebenfalls durch das Röntgenbild feststellen.

Verkäsende Halsdrüsen lassen sich, namentlich wenn sie kalkige Beimischungen enthalten, deutlich darstellen. Der infektiöse Charakter dieser Drüsen indiziert eine frühzeitige und möglichst radikale Therapie, ähnlich wie sie bei bösartigen Neubildungen im allgemeinen empfohlen wird. Nur die totale Entfernung dieser Gebilde würde die radikale Heilung auch gewährleisten.

Nie ist uns jedoch die Ohnmacht unserer radikalen Bestrebungen augenscheinlicher vor die Seele getreten als in dem Röntgenbild Nr. 9. Dasselbe rührt von einer 28jährigen Frau her, deren tuberkulöse Halsdrüsen im Laufe der letzten neun Jahre wiederholt exstirpiert worden waren. Das letzte Rezidiv zeigte eine Anzahl mässig grosser zusammenhängender Drüsen, welche mit ihren Kapseln zumeist verwachsen waren und deren Inhalt

Fig. 9.

Tuberkulöse Hals-Drüsen bei einer 28jährigen Frau.

aus verkästem Eiter, welchem Kalkmasse beigemischt war, bestand. Bei der Betrachtung der Krankheitsgeschichte drängte sich die Notwendigkeit einer besonders sorgfältigen Entfernung alles verdächtigen Gewebes von selbst auf. Um ein weites Feld zu gewinnen, war der Sternocleidomastoideus quer durchtrennt worden. Die oberflächlichen Drüsenketten waren leicht zu entfernen, in der Tiefe aber war es schwer, die vielen kleinen Drüsenklümpchen zu entdecken und zu entfernen. Nun hatten wir freilich gehofft, wenigstens sämtliche kalkhaltige Drüsen entfernt zu haben; höchstens schien uns die eine oder andere der frischen, kleinen, weichen Drüschen entgangen zu sein. Aber das Röntgenbild mit seiner monumentalen Unhöflichkeit hielt uns den Spiegel unseres Irrtums vor. Es zeigten sich nämlich (vgl. Fig. 9) nicht weniger als 32 mehr oder minder kleine Drüschen, welche unserer Aufmerksamkeit völlig entgangen waren. Und dabei ist zu bedenken, dass sich die weichen Drüschen gar nicht auf dem Bilde zeigen. Die Bedeutung einer solchen Demonstratio ad oculos für die Aussichten der »radikalen« Lokaltherapie liegt auf der Hand.

III. Brust.

Die Brust mag fluoroskopiert werden, während der Patient auf einem Stuhle mit niedriger Lehne sitzt. Bezüglich der Eigentümlichkeiten anderer Stellungen verweisen wir auf den diesbezüglichen Abschnitt über Fluoroskopie im speziellen Teil. Plattenaufnahmen erzielt man am besten auf einem gleichmässig ebenen Tische von starker Konstruktion oder noch besser auf einem teppichbelegten Fussboden. Die Brustwirbel, Rippen, das Schlüsselbein, Schulterblatt, Herz, Lungen, Pleuren und Zwerchfell eignen sich sämtlich zur Darstellung. Fremdkörper sind leicht nachweisbar. Den meisten Erkrankungen der Brusthöhle kommt ein eigenartiger skiagraphischer Ausdruck zu.

Im allgemeinen eignen sich Röhren mit weichem Evakuationsgrad am besten für die Untersuchung der Gewebe der Brustorgane, während für Fremdkörper mässig harte Röhren vorzuziehen sind

Vergrösserungen sowohl als Vorlagerungen des Herzens und Ergüsse im Herzbeutel lassen sich ebensowohl darstellen als Aneurysmen und Zwerchfellgeschwülste.

Pneumonische Verdichtungen, phthisische Herde, Kavernen, Abscesse, Geschwülste, Bronchiektasien, Emphysem und Retraktionen der Lungen können fluoroskopisch sowohl als skiagraphisch zum Ausdruck gebracht werden. Auch lassen sich Ergüsse im Pleuraraume sowohl wie alte Pleuraschwarten darstellen. Unregelmässigkeiten in den Exkursionen des Zwerchfells können ebenfalls beobachtet werden.

Brustaufnahmen geben nur dann tadellose Bilder, wenn sie bei angehaltenem Atem genommen werden, was nur mittelst besonders vervollkommneter Apparate möglich ist. Es liegt bei der beständigen Bewegung der intrathoracischen Organe in der Natur der Sache, dass man oft verschwommene Konturen erhält. Man muss ferner bedenken, dass verschiedene Projektionen verschiedene Formen geben, was leicht zu Trugschlüssen über die wahre Grösse eines Organs führen kann (vgl. speziellen Teil).

Der Schirm kommt in der Diagnostik der Brustorgane zu ganz besonderer Geltung, da er im Gegensatze zur Skiagraphie das Studium der intrathoracischen Organe ermöglicht, während sie sich in beständiger Bewegung befinden. Ja, Zahl, Rhythmus und Form der verschiedenen Bewegungen lassen sich deutlich beobachten.

Macht man eine Plattenaufnahme in der Rückenlage, so gelangen die Wirbelsäule sowohl als die hinteren Rippenportionen zur Darstellung. Von den letzteren erscheinen das Köpfchen, der Hals und dessen Tubercula auf der rechten Seite besonders deutlich. Die Richtung der hinteren Rippen deutet nach abwärts,

Fig. 110.

Aortenaneurysma.

während die der vorderen nach aufwärts zeigt. Bei einem Rückenbilde erscheinen die vorderen Rippen verschleiert, da sie weit von der Platte entfernt liegen. Bei einer vorderen Aufnahme sind ihre Konturen natürlich um so deutlicher markiert, ebenso wie die der Schlüsselbeine und des Brustbeins. Die Wirbelsäule und die hinteren Rippen sind bei einer in der Bauchlage gemachten Aufnahme natürlich infolge der weiten Entfernung von der Platte verschwommen. Das Herz zeigt sich sehr deutlich, da es der vorderen Brustwand nahe anliegt. Die Schatten der grossen Blutgefässe sind weniger markiert.

Die normalen Lungen, besonders deren mittlerer Teil, erscheinen als sehr helle Schatten. Das normale Parenchym der Lungen hat ein beinahe ebenso niedriges spezifisches Gewicht als die Atmosphärenluft und ist demgemäss beinahe ebenso transparent für das Röntgenlicht. Lagert sich also inmitten der Lungen ein Krankheitsprodukt ab, welches ein höheres spezifisches Gewicht zeigt, so muss es naturgemäss einen Kontrast darstellen. Derselbe ist um so grösser, je näher der verdichtete Teil der Platte aufliegt. So zeigt sich beispielsweise ein Herd, welcher der vorderen Brustwand nahe liegt, in der Abdominallage sehr deutlich, während er in der Rückenlage nur wenig ausgeprägte Grenzen aufweist, und vice versa. (Vgl. Fig. 10 und 11.) Die linke, mittlere Portion der Lungen muss von der Seite her untersucht werden, da sie in der Bauchlage von dem Herzschatten überdeckt wird. Dort geht derselbe ohne Unterbrechung in den gleich dunklen Leberschatten über.

Die Herzgrenzen erscheinen bei der fluoroskopischen Untersuchung deutlicher als auf dem Skiagramm, da die regelmässigen Kontraktionen des Herzens keine scharfen Linien im Bilde zu stande kommen lassen. Mittels des Schirms kann man die regelmässige Expansion der Brustwände während jeder Inspiration studieren und beobachten, wie die einzelnen Rippen dabei voneinander divergieren und das Zwerchfell sich verflacht. Stark entwickelte Brustdrüsen müssen möglichst nach oben geschoben werden, da besonders in der Abdominallage die Bilder durch ihre massiven Schatten verdunkeln.

Vergrösserungen und Verlagerungen des Herzens (Dextrocardie) lassen sich deutlich wiedergeben.

Bei Brüchen der Brustwirbel lässt sich der Frakturtypus, die Grösse und Anzahl der Splitter und deren Lage so genau feststellen, dass die therapeutische Indikationsstellung sich sehr vereinfacht. Hat man es nämlich mit nur geringer Dislokation der Bruchfragmente zu thun, so ist die unblutige Reposition zu versuchen, welche unter der Mentorschaft des Röntgenbildes sich nicht schwer ausführen lässt. Ist jedoch eine Blutung im Rückenmarkskanal vorhanden, wobei stets Knochensplitter in denselben hineingetrieben sind, so ist die Freilegung des Gebietes vorzunehmen.

Unter den Auspizien der Röntgoskopie sind die Resultate derartiger Operationen, welche in früheren Jahren einen ausgeprägt explorativen Charakter trugen, viel besser geworden. Hat man das Operationsfeld schon im voraus mittels des Röntgenbildes sozusagen exploriert, so kann man auch schon vor der Operation den Aktionsplan festsetzen. Während man früher einen möglichst grossen Teil der Wirbelsäule freilegen musste, um ja sicher zu sein, dass man auch bis zu jeder möglichen Knochenverletzung vorgedrungen ist, kann man sämtliche operativen Massnahmen nunmehr in zielbewusster Weise auf den kleinen Bezirk beschränken, auf den das Röntgenbild hindeutet.

Es ist erstaunlich, dass selbst solche Chirurgen, welche nicht zögern, bei einer Depressionsfraktur im Schädel etwaige Splitter sofort operativ zu entfernen, diesen gleichwertigen Eingriff unterlassen, sobald es sich um genau denselben Zustand bei der Wirbelsäule handelt. Es gibt in der That nichts Selbstverständlicheres, als ein Knochenfragment, welches auf das Rückenmark drückt, gewaltsam zu reduzieren oder zu entfernen.

Entzündungsprozesse, wie Spondylitis, können mittels des Röntgenbildes von Frakturen der Wirbelsäule unterschieden werden. Tuberkulöse Herde lassen sich ebenfalls in den Wirbeln erkennen. Aehnlich verhält es sich mit Osteomyelitis, Nekrose etc. (siehe Kapitel VIII.)

Rippenfrakturen sind im allgemeinen auch ohne die Hilfe von Röntgenstrahlen zu erkennen. Wie sie jedoch übersehen werden können, illustriere folgender Fall.

Bei einem 35jährigen Manne, welcher sich durch einen Sturz auf die scharfe Kante eines Treppengeländers einen Bruch des linken Schulterblatthalses zugezogen hatte, war uns das gleichzeitige Vorhandensein einer Fraktur der zweiten und dritten Rippe vor der Röntgenaufnahme entgangen. Es war allerdings Schmerzgefühl an den Frakturstellen vorhanden gewesen, wir hatten uns dasselbe jedoch als durch die Schulterverletzung selbst fortgeleitet erklärt. Krepitation und sonstige Symptome der Rippenfraktur, wie Husten und Reibegeräusche waren nicht zu entdecken gewesen (vergl. Röntgenbild von Fall 5: Ueber deform geheilte Frakturen und ihre Behandlung. Münch. Med. Woch., 1901, Nr. 17), d. h. ein leichtes Knirschen, hervorgerufen durch Druck auf den geschwollenen Bezirk, war wohl vorhanden, man hatte dasselbe aber ebenfalls auf die Schulterverletzung mitbezogen.

Frakturen des Schlüsselbeins werden ohne Zuhilfenahme der Röntgenstrahlen unschwer erkannt. In besonderen Fällen jedoch, wo weder eine Difformität noch Krepitation wahrzunehmen ist, können die Strahlen das entscheidende Wort sprechen. Wenn, wie es bisweilen vorkommt, eine sehr ausgedehnte Dislokation der Fragmente eintritt, soll das Röntgenbild nach gelungener Reposition die Nachbehandlung kontrollieren. Wir beobachteten mehrere Fälle, bei welchen die Fragmente sich kerzen-

gerade aufrichteten, so dass sie die Haut zu durchspiessen drohten. Stets waren dann auch Atmungsbeschwerden hervorgerufen gewesen.

Bei Neubildungen der Brustwand (Fibrom, Enchondrom, Osteom, Osteochondrom, Osteosarkom etc.) kann die Frage, inwieweit Rippenfell und Lungen in Mitleidenschaft gezogen sind, durch das Röntgenbild entschieden werden und demgemäss die Möglichkeit resp. Aussichtslosigkeit eines operativen Eingriffes ermessen werden.

Derselben Perspektive unterliegen weit vorgeschrittene Mamma-Carcinome, welche allerdings dank der wachsenden Erkenntnis des Publikums immer seltener werden.

Zur Ergründung des Typus und der Grösse mediastinaler Geschwülste eignen sich die kombinierte Röntgoskopie und Röntgographie besser als die physikalischen Methoden.

So waren z. B. bei einem 53jährigen Manne die Symptome einer Speiseröhrenstenose ziemlich ausgeprägt. Die Sonde wurde in der Höhe des fünften Brustwirbels festgehalten und es war demnach die Diagnose auf Carcinoma oesophagi gestellt und die Möglichkeit einer Operation erwogen worden. Eine Röntgen-Aufnahme ergab jedoch das Vorhandensein einer Mittelfellgeschwulst von der Grösse des Kopfes eines neugeborenen Kindes, welche der vorderen Speiseröhrenwand aufsass resp. dieselbe zusammendrückte. Ein operativer Eingriff erschien deshalb aussichtslos und wurde auch demgemäss von einem solchen Abstand genommen. Fünf Wochen später konnten wir uns durch die Autopsie (St. Mark's Hospital) von der Zuverlässigkeit des Röntgenbildes überzeugen.

Zur Lokalisierung einer Oesophagusstenose eignet sich die Einführung einer Gummisonde, welche innen eine Drahtspirale enthält, wie wir sie empfahlen (The Roentgen rays in surgery, International Medical Magazine, Mai 1897) Das Röntgenbild zeigt deutlich, wo die Sonde angehalten wird. Der Ausführung dieses Verfahrens stellt sich durch die Intolerabilität mancher Individuen Schwierigkeiten entgegen. Bei der Schirmuntersuchung kann man sich mit der Darreichung von undurchdringlichen Substanzen, wie z. B. Magisterium Bismuti in einer Oblate, begnügen. Man befestigt dann die Röntgenröhren vor der rechten Schulter des sitzenden Patienten in der Weise, dass die Brust von rechts oben her nach links unten hinten durchstrahlt wird. Wird das Bismut (etwa ein Gramm) nun vom Patienten geschluckt, so kann man den Schatten dieses Bolus langsam hinabgleiten sehen. Dieser Schatten wird freilich nach wenigen Augenblicken verschwommen, an der verengten Stelle bleibt jedoch stets etwas Bismut haften, so dass man daselbst einen dementsprechenden Schatten wahrnimmt. Die übrigen Speiseröhrenteile bleiben frei. Diese fluoroskopische Beobachtung lässt auch Schlüsse auf die allgemeine Funktionstüchtigkeit der Speiseröhre ziehen. Konstatiert

man neben einer Oesophagussonde einen leeren Raum, so lässt dies auf das Vorhandensein eines Speiseröhrendivertikels schliessen.

Ein anderer illustrativer Fall ist folgender:

Bei einem 65jährigen Manne hatten sich asthmatische Beschwerden gezeigt. Die Perkussion ergab eine Dämpfung der linken Seite, welche von dem unteren Rande der dritten Rippe bis fünf Centimeter weit unterhalb des Rippenbogens reichte.

Es war leichtes Bruit, aber keine sichtbare Pulsation vorhanden. Das Schlucken war sehr erschwert. Der Patient war immer mager gewesen und es schien keine Kachexie zu bestehen. Das Röntgenbild zeigte eine Geschwulst, welche fast die ganze linke Thoraxhöhle ausfüllte. Die unregelmässigen Grenzen der Geschwulst in Gemeinschaft mit der Abwesenheit von Pulsation schlossen ein Aneurysma aus und deuteten auf das Vorhandensein einer soliden Neubildung. Die Sektion ergab zwei Monate später ein enormes Sarkom, welches von den Bronchialdrüsen seinen Ausgang genommen hatte.

Aneurysmen der Aorta lassen sich ebenfalls gut darstellen. Der normale Schatten des Aortabogens zeigt sich als ein bandartiges Gebilde, während der des Aneurysmas wie eine Faust darüber emporsteigt. In der Oktobersitzung (1900) der Deutschen Medizinischen Gesellschaft stellten wir einen Italiener vor, welcher uns wegen eines pulsierenden Tumors in der linken Supraklavikulargegend zugewiesen worden war. Die Diagnose hatte auf Aneurysma der Arteria subclavia gelautet und war die Ligatur derselben anempfohlen worden. Da die physikalische Untersuchung einige Bedenken in uns erregte, wurden mehrere Röntgenaufnahmen zu besserer Aufklärung vorgenommen und dem Patienten mittlerweile, ut aliquid fiat, Jodkali in mässigen Dosen verabreicht. Das Röntgenbild ergab das Vorhandensein eines Aortenaneurysmas, von welchem der supraklavikulare Tumor nur eine Ausbuchtung darstellte. Zu unserem nicht geringen Erstaunen verkleinerte sich dieselbe von Tag zu Tag und verschwand nach mehreren Wochen gänzlich. Ein monatelang nachher genommenes Röntgenbild (Fig. 10) zeigte eine bedeutende Verkleinerung des Aneurysmas. Im Einklange mit diesem anatomischen Befunde stand die bedeutende subjektive Besserung.

Wäre dieser Fall nebenbei mit Gelatine-Injektionen statt mit Jodkali allein behandelt worden, so würde man die grosse Besserung gänzlich auf deren Konto gesetzt haben.

Bei einem ausserordentlich ausgedehnten Aortenaneurysma konnten wir sowohl die völlige Atrophie des Brustbeins bis zum Processus xiphoideus als der Sternalportionen beider Schlüsselbeine nachweisen. Das Herz hatte die Parasternallinie überschritten und die Spitze war nach unten disloziert. Die ovale Herzform hob sich von dem Aneurysmasack, welcher einen grossen Teil des Brustraumes einnahm, scharf ab. Sechs Monate später starb Patient an Pneumonie. Die Sektion (St. Mark's Hospital)

bestätigte die Korrektheit des Röntgenbildes vollkommen (vergl. die Röntgenbilder im New York Medical Journal, April 15, 1898, An extraordinary case of aortic aneurysm).

Wenn wir bedenken, dass die Röntgenstrahlen uns befähigen, Aneurysmen schon in frühen Stadien zu erkennen oder mindestens zu vermuten, so begreifen wir, dass wir nicht selten in der Lage sind, eine Summe prophylaktischer Massnahmen zu ergreifen, welche der Weiterentwickelung des Aneurysmas hemmend entgegentreten. Da wir ferner den Verlauf genau beobachten können, so vermögen wir auch die Behandlung zu kontrollieren und ihren mehr oder minder erfolgreichen Einfluss abzuwägen.

Bezüglich der Diagnose Arteriosklerose verweisen wir auf unsere früheren Erörterungen (Der Wert der Röntgenstrahlen bei der Arteriosklerose, Deutsche Medizinische Wochenschrift, 17. März 1898). Um ein eingehendes Urteil bei solchen Fällen zu erzielen, muss die Untersuchung immer in verschiedenen Stellungen vorgenommen werden.

Der Entzündung des Herzbeutels begegnet man zuweilen nach Rippenbrüchen. Hat ein Rippenfragment das Perikard durchbohrt, so mag auch eine Verletzung des Herzens die Folge sein. Zum Verständnis des Charakters der Verwundung kann die Röntgenuntersuchung erheblich beitragen. Sind z. B. die klinischen Symptome leichter Natur und weisen die Strahlen keine Splitter in der Richtung des Pericardiums nach, so ist eine konservative Behandlungsmethode am Platze. Sollte sogar eine Kugel nach Frakturierung einer Rippe das Perikard erreicht haben, so braucht man doch noch nicht chirurgisch einzugreifen, wenn keine ernsten Symptome dazu auffordern und das Röntgenbild keine Splitterverletzungen nachweist. Wir waren bei einem Manne, welcher acht Jahre vor seinem Tode in die Supraklavikulargrube von oben her geschossen worden war, im stande, eine Kugel an der Herzspitze nachzuweisen. Patient hatte niemals an Störungen gelitten, welche auf das Vorhandensein der Kugel hindeuteten. Bei der Sektion (St. Mark's Hospital) hatte sich die Kugel, in fibröses Gewebe eingehüllt, im Pericardium vorgefunden.

Findet man Knochensplitter in der Richtung des Perikards, so ist hierdurch die Indikation zur operativen Entfernung derselben geschaffen. Man reseziert dann die vierte, fünfte und sechste Rippe linkerseits. Man braucht keine Totalresektion auszuführen, sondern kann die Rippen in toto von ihren Ansätzen am Brustbein nach Analogie eines Schädelknochenlappens zurückschlagen und nach Beendigung der Operation wieder einfügen. Bei einem pyämischen Jungen von 11 Jahren konnte die Diagnose auf eitrige Pericarditis mit Sicherheit gestellt werden. Nach Totalresektion der fünften und sechsten Rippe und eines Sternalfragmentes konnte die Abscesshöhle zugänglich gemacht und mit Jodoformgaze tamponiert werden. Der weitere Verlauf unterschied sich in keiner Weise von dem anderer Abscesse.

BOSTON MEDICAL LIBRARY DEC 30 1926

Bezüglich des Studiums der Erkrankungen der Lunge und Pleura soll erwähnt werden, dass, wer die Grundsätze der Auskultation und Perkussion nicht bemeistert, die fluoroskopischen und skiagraphischen Anzeichen richtig zu deuten nicht im stande ist. Gewisse Zustände können nur durch die physikalischen Methoden erschlossen werden, andere wieder allein durch die Röntgenstrahlen. Die letzteren veranschaulichen kleine Geschwülste und Infiltrationsherde, welche infolge ihres zentralen Sitzes mittels der herkömmlichen physikalischen Methoden nicht diagnostiziert werden können. Andererseits haftet den Strahlen wiederum der Nachteil an, dass sie das Brustbild in toto zeigen, dass sie mit anderen Worten alle Gewebsschichten vor und hinter der erkrankten Stelle auf einmal zeigen, während die Perkussion und Auskultation einen zirkumskripten Bezirk isoliert heraushebt. Tuberkulöse Herde zeigen sich auf der Platte am besten. Da, wie schon oben angedeutet, das normale Lungenparenchym ein beinahe ebenso niedriges spezifisches Gewicht besitzt als die Atmosphärenluft, und demgemäss ebenso transparent für das Röntgenlicht sich verhält, so können wir wohl verstehen, mit welcher Deutlichkeit solidifizierte Gewebssphären, wie tuberkulöses Granulationsgewebe, besonders aber schwielige, käsige oder gar verkalkte Gewebemassen, sich bei der Röntgenuntersuchung zeigen. Selbst leere Kavernen heben sich infolge ihrer infiltrierten Wandränder deutlich ab. Wir sind also im stande, auf Grund des Röntgenbefundes eine viel genauere anatomische Diagnose zu machen, als mittelst Auskultation und Perkussion. Wir sehen sozusagen den Fleck, welcher das Bronchialatmen verursacht, anstatt ihn zu behorchen. Fig. 11 stellt ausgebreitete tuberkulöse Herde bei einer 35jährigen Frau dar. Die grosse Zahl derselben sowohl als ihre verschiedenen Dichtigkeitsgrade, ferner ihre teilweise Konfluenz lässt auf ein vorgerücktes Stadium schliessen, womit das klinische Bild auch durchaus übereinstimmt. Die scharf konturierten, dunkler gefärbten Herde sind älteren Datums, während die helleren Schatten mit nebligem Anflug neue Zerstörungen andeuten. Die dunkleren Tinten sind im allgemeinen als Ausdruck der Schrumpfung anzusehen.

Kavernen zeigen einen schärfer markierten Rand als Abscesse. Bei der Differentialdiagnose ist übrigens zu berücksichtigen, dass tuberkulöse Herde fast nie vereinzelt beobachtet werden.

Die chirurgische Behandlung von Kavernen hat bis jetzt noch keine sehr ermutigenden Resultate aufzuweisen. Wenn das Röntgenbild jedoch eine grössere Solitärkaverne nachweist, um welche sich in nächster Umgebung nur wenige kleinere Herde schaaren, würde die Freilegung und Drainierung derselben gewiss einer rationellen Therapie entsprechen. Dass man bei einer derartig radikalen Behandlung die innere Therapie (Luft, Gymnastik, entsprechende Ernährung, Guajakol) nicht vernachlässigen darf, ist selbstverständlich.

Fig. 11.

Ausgebreitete tuberkulöse Herde in der rechten Lunge bei einer 35jährigen Frau (vorgerücktes Stadium) — stark belichtet.

Williams konstatierte bei beginnender Tuberkulose einen abnorm hohen Stand des Diaphragmas auf der affizierten Seite.

Will man einen Lungenabscess, Echinococcus (vergl. Echinococcus of the lungs, Journal of the American Medical Association, November 19, 1898) oder dergl. lokalisieren, so fluoroskopiert man erst in verschiedenen Stellungen und sieht dann sehr helle Schatten, welche deutlich mit den dunkleren Schatten der normalen Lungen kontrastieren. Zeigt sich der Herd in der abdominalen Lage ebenso deutlich, als in der dorsalen, so muss er im Zentrum der Lungen liegen. Stellt sich Gangrän ein, so kann man das allmähliche Aufhellen der vorher solidifizierten Bezirke beobachten.

Fig. 12 illustriert den Fall eines wegen Lungenabscesses von uns operierten Mannes von 25 Jahren. Derselbe, ein »rauher Krieger« der Armee der Vereinigten Staaten, fiel, nachdem er vor drei Jahren den erratischen Kugeln der Hidalgos glücklich entgangen war, bei den Friedensfestlichkeiten einem in den Rücken geführten Messerstoss zum Opfer. Die Reaktion war zunächst so gering — Patient war noch im stande gewesen, nach Hause zu gehen — dass man eine Verletzung der Lunge ausschliessen zu können glaubte. Nach Verlauf dreier Tage stellte sich jedoch Schüttelfrost, Hämoptoe und Seitenstechen ein. Es entwickelte sich eine Pleuropneumonie mit der Bildung eines eitrigen Exsudates, welches mittelst Schnittes im November 1898 entleert wurde. Die Eiterung bestand jedoch weiter und so wurde in einem Hospital eines Nachbarstaates eine Rippenresektion ausgeführt, nach welcher der Zustand sich erheblich besserte. Eine völlige Heilung trat jedoch nicht ein. Als wir im September 1901 den Patienten untersuchten, konnten wir mässige Dyspnoe, abgeschwächtes bronchiales Atmen und Rasselgeräusche konstatieren. Ferner zeigten sich elastische Fasern. Bei der Injektion von Flüssigkeiten in die Fistelöffnung stellten sich sofort vehemente Hustenanfälle ein. Auch trat wenige Minuten nach der Einführung eines Jodoformgazestreifens in die Wundhöhle Jodoformgeschmack im Munde auf. Nachdem wir nach unserer Methode der Orientierungsresektion uns zunächst die Pleuraöffnung zugänglich gemacht hatten, erwiesen sich die Ränder derselben als enorm hypertrophiert — stellenweise beinahe 2 Centimeter dick. Dieselben wurden abgetragen und nun gelangten wir in eine 16 Centimeter tiefe, in das Lungengewebe hineinführende Höhle von mässigem Umfang. Nach Ausräumung der die Höhlenwand auskleidenden Granulationen wurde die Kavität mit Jodoformgaze lose ausgefüllt, wonach die Heilung schnell von statten ging.

Man beachte auf dem Bild die verschiedenen Schattennuancen, das helle Zentrum und die dunklen Grenzen der Abscesswand, ferner die dunklen Ränder des verdickten Pleuragewebes und die Rippenstümpfe. Die oberen Portionen derselben deuten die Resektion an, welche zwei Wochen nach der Vornahme derselben skiagraphiert waren, während die unteren Zeugnis von der vor nahezu drei Jahren ausgeführten Rippenresektion ablegen. Die Art der Knochenproliferation, wie sie nach unseren Beobachtungen fast nach jeder Rippenresektion

eintritt, ist durch die Brückenbildung zwischen der siebenten und achten Rippe illustriert.

Die Natur in ihrem bewunderungswürdigen Heilbestreben lässt bei alten Pleuraempyemen die Rippen näher aneinanderrücken und wenn man ein solches Phänomen skiagraphisch darstellt, so kann man auch leicht begreifen, warum ohne ausgedehnte Rippenresektion eine weitere Verkleinerung der Höhle unmöglich ist. Wir beobachteten namentlich bei Kindern zuweilen ein förmliches Uebergreifen der unteren über die obere Rippe, gerade als ob sich die eine in die andere einschachteln wollte, und hatten grosse Schwierigkeiten, ein Elevatorium zwischen die Rippenbarriere zu zwängen.

Wir machten uns diesen Fall zur Erforschung der Fremdkörperfrage in den Lungen dienstbar, indem wir eine Münze nebst Sonde, in einen Jodoformgazestreifen gehüllt, in die Lungenabscesshöhle einführten und von allen Seiten bestrahlten. Wir konnten dann mittelst unserer mit Heftpflaster befestigten Bleibuchstaben genau lokalisieren. So lässt sich auch beim Abscess der Schnittpunkt zweier Linien bei einer seitlichen und einer abdominalen Aufnahme konstruieren und demnach die Inzisionsrichtung bestimmen, wodurch die Ausführung der Operation sehr erleichtert wird.

Gerade solche Fälle beweisen, wie sehr die frühe Rippenresektion dem einfachen Pleuraschnitt vorzuziehen ist, von welchem man doch a priori niemals wissen kann, ob er genügt. Und post festum nützt die Resektion oft nichts mehr.

Pleuritische Exsudate zeigen bei fluoroskopischer Untersuchung einen erheblichen Grad von Undurchsichtigkeit. Je grösser die Flüssigkeitsmenge ist, desto stärker ist der Grad von Undurchsichtigkeit. Bei Pyothorax ist die Undurchsichtigkeit etwas weniger ausgesprochen als bei Serothorax. Besonders rechts bieten die Lebergrenzen einen deutlichen Kontrast gegenüber den unteren Konturen des Exsudats. Die oberen Exsudatgrenzen erscheinen gewöhnlich konvex; inspiriert der Patient jedoch tief oder hustet er stark, so geht die Konvexität verloren und die Grenzlinie erscheint mehr horizontal. Aendert man die Stellung des Patienten, so wechselt natürlich auch die Form des Exsudats. Schattenwechsel nach Analogie des Schallwechsels. Begegnet man einer gleichmässigen Transparenz oberhalb des Exsudats, so kann man auf ein Entzündungsprodukt schliessen, während Unregelmässigkeit der Konturen in Verbindung mit ständig auftretenden dunkleren Stellen den Verdacht auf beginnende Tuberkulose rechtfertigen dürften.

Man kann im allgemeinen annehmen, dass eine Dämpfungssphäre einem Schattenbezirke entspricht.

Ein Pleuraempyem kann ebenfalls sowohl fluoroskopisch als skiagraphisch dargestellt werden. Besonders deutlich erscheinen die Grenzen der Eiterhöhle, wenn man dieselbe mit Jodoformglycerin auffüllt. Noch ausgesprochener wird das Bild, wenn man zur Füllung Bismutum subnitricum wählt. Da das letztere jedoch

Fig. 12.

Lungenabscess, mittelst Rippenresektion zugänglich gemacht.

störend in die Wundbehandlung eingreift, so kann sein Gebrauch im allgemeinen zu diesem Zwecke nicht empfohlen werden.

Den Regenerationsvorgang der Rippe nach subperiostaler Resektion kann man mittels der Röntgenstrahlen sehr genau verfolgen (vergl. Röntgenbilder bei Pyothorax, International Medical Magazine, Januar 1897).

Von chirurgischer Wichtigkeit ist ferner die nunmehr möglich gewordene Erkenntnis und Lokalisierung tiefliegender Lungentumoren, geschwollener Bronchialdrüsen und hypertrophierter Pleurabezirke.

Bei Hydropneumothorax treten die sehr dunklen Schattenlinien des Exsudats im Gegensatze zu der hellen, lufthaltigen, intrathoracischen Sphäre hervor.

Wie schon angedeutet, ist die Lokalisation von Kugeln in der Brusthöhle zuweilen mit Schwierigkeiten verbunden. Die Versuchung, Kugeln, welche keinerlei Störungen verursachen, zu ermitteln, ist seit der Röntgenära viel grösser geworden, einer der wenigen Nachteile, welche dieselbe in ihrem Gefolge hat. Bezüglich der Technik der Lokalisation verweisen wir auf die im Anfang von Kapitel I geäusserten Grundsätze.

Fremdkörper in den Bronchien sollten übrigens unter allen Umständen extrahiert werden.

An keinem anderen Körperteil stellt die korrekte Schattendeutung so hohe Anforderungen an die Urteilsfähigkeit des Arztes, als bei der Brusthöhle. Gerade hier zeigt es sich, wie unzulässig es ist, einen sogenannten professionellen »Röntgographen« dahin instruieren zu wollen, wie er gewissen Bezirken besondere Aufmerksamkeit bei der Aufnahme schenken soll. Nur der Arzt, welcher seine Aufnahme selbst macht, hat ein vollendetes Urteil. Selbst dann noch wird es ihm oft schwierig scheinen, die richtige Deutung eines abnormen Schattens zu finden. Man hüte sich, einer allzulebhaften Phantasie dabei nachzugeben, und nehme man, um eine sorgfältige Diagnose zu machen, immer das ganze diagnostische Armamentarium zu Hilfe, stets bedenkend, dass die Röntgenstrahlen nicht etwa eine Substitution, sondern nur eine Ergänzung desselben bilden.

VI. Bauch.

Die Bauchgegend fluoroskopiert man, während der Patient steht. Eine Plattenaufnahme nimmt man am besten in der Bauch- oder Rückenlage vor. Zuweilen benützt man eine schiefe Seitenaufnahme als Ergänzung.

Das Röntgenstudium der Bauchorgane lässt noch sehr viel zu wünschen übrig. Eine solide Masse, wie sie die Leber darstellt, lässt sich natürlich leicht verbildlichen, durchsichtige Organe, wie die Darmschlingen, dagegen treten nur unter besonderen Umständen erkennbar hervor. Dicker Darminhalt lässt sich schon eher veranschaulichen und ist manchmal als Störenfried einer delikaten Aufnahme nur zu deutlich ersichtlich.

Die Magengrenzen zeigen sich nur dann ausgesprochen, wenn man sie von solchen Substanzen, welche von den Strahlen nur schwach oder gar nicht durchdrungen werden, bedecken lässt.

Milz und Nieren erscheinen nicht auf dem Schirm, lassen sich aber auf der Platte, besonders bei mageren Personen, erkennbar darstellen. Unter dem Schatten der Leber, besonders am linken Lappen, erscheinen die Rippen mit grosser Deutlichkeit. Beinahe ebenso genau zeigen sich die dreieckigen Konturen des Psoas, wie er vom zwölften Brustwirbel entspringt.

Den grössten Gewinn zog man bei der Röntgenuntersuchung des Bauches aus der Betrachtung von Verletzungen und Krankheiten der Lendenwirbel, von Konkretionen und Fremdkörpern. So hat man Frakturen, Luxationen, Entzündungsprozesse und Neubildungen der Lendenwirbel diagnostiziert. Ferner wurden Steine der Nieren, Ureteren, Harnblase, Prostata, Harnröhre, Gallenblase und der Gallengänge dem Auge zugänglich gemacht.

Die Leber zeigt sich in der Bauchlage am deutlichsten. Bei neugeborenen Kindern ist ihr Schatten besonders ausgesprochen. Die Lage, Grösse und Form des Leberschattens gibt in manchen obskuren Krankheitsfällen die erwünschte Aufklärung.

Die Diagnose subphrenischer Abscess hat sich durch die kombinierte fluoroskopische und skiagraphische Untersuchung ausserordentlich vereinfacht, da der subphrenische Raum sich deutlich zwischen Zwerchfell und den unteren Abscessgrenzen abhebt. Ein totaler Situs transversus konnte von uns deutlich dargestellt werden. (Vgl. Subphrenic Abscess, Medical Record, 15. Februar 1896, und Beitrag zur Litteratur der subphrenischen Abscesse, Langenbecks Archiv, Vol. LII, No. 3.) — (Transposition of the viscera, Annals of Surgery, Mai 1899.) Bei diesem denkwürdigen Fall war eine linksseitige Cholecystotomie — unseres Wissens die erste derartige Operation — mit Erfolg vorgenommen worden.

Die grösste Bedeutung bei der Diagnostik der Leberkrankheiten kommt jedoch den Röntgenstrahlen bei der Darstellung der Cholelithiasis zu

Dass sich Nieren- und Blasensteine ohne Schwierigkeiten skiagraphisch darstellen lassen, namentlich wenn es sich um harte, solide Massen, wie sie die Oxalate aufweisen, handelt, ist nunmehr ziemlich allgemein zugegeben. Die weniger dichten Urate werfen zwar auch noch deutliche Schatten, während die mehr transparenten Phosphate einen gerade noch erkennbaren Eindruck hinterlassen. Die Darstellungsfähigkeit der Steine des Harntractus hängt also zum Teil von dem Typus ihrer chemischen Zusammensetzung ab und steht demnach mit anderen Worten in einem gewissen Verhältnis zu deren Dichtigkeit.

Dieselben Regeln finden mehr oder minder auch auf die Darstellungsfähigkeit der Gallensteine Anwendung.

Man hatte schon wenige Monate nach dem Bekanntwerden der unvergleichlichen Entdeckung Röntgens es an Versuchen, Gallensteine zu skiagraphieren, nicht fehlen lassen, man war aber über das Experimentierstadium nicht hinausgekommen. Autoritäten, wie Oberst, Rumpf, Gocht u. a., sprechen noch in ihren jüngsten Veröffentlichungen von der Unmöglichkeit, Gallensteine durch die Röntgenstrahlen darzustellen und Dumstrey und Metzger erklärten noch kürzlich, dass »alle Versuche, Gallensteine mittelst der Röntgenstrahlen darzustellen, sich als Fehlschläge erwiesen haben und dass dieselben auch für die Zukunft hoffnungslos erschienen«.

Seit Februar 1896 unterzogen wir uns der unverdrossenen Mühe, Experimente nach dieser Richtung hin vorzunehmen. Es wurden in unserem Laboratorium im ganzen bis zum Herbst 1899 97 Skiagramme an geeignet erscheinenden Patienten angefertigt. Es befanden sich darunter 19 Fälle, an welchen wir das Vorhandensein von Cholelithiasis durch die nachfolgende Eröffnung der Gallenblase bethätigen konnten.

Nur in zweien dieser Fälle war es uns gelungen, Steinschatten zu erzeugen; dieselben waren aber so undeutlich, dass wir uns nicht für berechtigt gehalten hätten, denselben irgend welche entscheidende diagnostische Bedeutung beizumessen.

Nach all diesen vielen Enttäuschungen gelang es uns nun doch zuletzt, die Cholelithiasis bildlich zu veranschaulichen und zwar waren wir zum erstenmal bei einer 72jährigen Dame so glücklich.

Bezüglich unserer Experimente verweisen wir auf die Verhandlungen der New York County Medical Association, 16. Oktober 1899, das N. Y. Medical Journal, 20. Januar 1900 und 19. März 1901, ferner Berliner Klinische Wochenschrift, 1901, Nr. 19.

Zur Darstellung von Gallensteinen verwende man Röhren von mässigem Härtegrad, welche die Durchleitung sehr grosser Elektrizitäts-

mengen ertragen und deren Durchleuchtungskraft sehr hoch ist. Im allgemeinen kann man sagen, dass, wenn eine Röhre bei ungefähr 40 cm Funkenlänge das karpale Radiusende des Untersuchers grauschwarz zeigt, jedoch so, dass man die Knochenstruktur noch erkennt, während die Weichteile beinahe durchscheinen, sie für die Darstellung von Gallensteinen geeignet ist. Eine harte Röhre lässt die Strahlen durch die Steine hindurchgehen und eine weiche hinterlässt keinen Eindruck (vgl. Allgemeinen Teil). — Der Darm muss, um Verwechslungen mit dem Darminhalt zu verhüten, vorher entleert werden.

Ein weiterer wichtiger Punkt ist in der Frage der Körperstellung enthalten. Die beste Vorbedingung für eine Gallensteinaufnahme wird durch eine Bauchlagerung geschaffen, welche eine äusserste Hervorwölbung der Gallenblasengegend ermöglicht. Dies wird durch die Unterlegung von mehreren Kissen unterhalb der Schlüsselbeingegend erzielt. Die Annäherung wird fernerhin durch leichtes Emporheben der linken Seite begünstigt.

Es ist ausserdem anzuraten, dass die Bestrahlung nicht vertikal, sondern schief stattfinde, so dass das weniger transparente Lebergewebe nicht in seinem ganzen Durchmesser durchleuchtet zu werden braucht. Der Projektionswinkel könnte demnach 45—55 Grad betragen. Bei schiefer Durchleuchtung erscheinen allerdings die Steine grösser (etwa um ein Drittel). Bei mageren Personen exponiere man sechs, bei fetten durchschnittlich neun Minuten lang.

Gestützt auf diese Prinzipien gelang es uns, bei dem Sohn der genannten 72jährigen Patientin ein noch viel deutlicheres Gallensteinbild bei sechs Minuten langer Expositionsdauer zu gewinnen. Das Bild, welches auf dem Negativ viel deutlicher noch hervortritt, zeigte zwei grosse Steine in der Gallenblase. Ein kleiner, nicht facettierter Stein schien sich im Ductus cysticus zu befinden, während die drei kleinen facettierten Steine als intrahepatisch angesprochen werden mögen.

Ihre elliptische Gestalt nebst Grösse und Durchmesser erscheinen deutlich markiert. Von dem Lebergewebe ist nur eine ganz geringe Andeutung vorhanden. (Siehe Röntgenbild No. 1 in der »Berliner klin. Wochenschrift«, 1901, Nr. 19.) Es bedarf keiner weiteren Ausführung, wie wichtig es ist, zu wissen, ob ausser den Steinen in der Gallenblase auch noch welche in den interhepatischen Gängen sich befinden. In einer früheren Arbeit (Wann sollen wir bei der Gallensteinkrankheit operativ eingreifen? New York Medical Journal, 8. November 1897) erklärten wir uns für die Cholecystotomie versus Cystendyse in Rücksicht auf die Thatsache, dass sich oft noch kleine Steine nach der Cholecystotomie zeigen, auch wenn man die Gallenblase und die Gänge noch so sorgfältig während der Operation sondierte und abtastete. »Die Gründe für diese wohlbekannte Thatsache sind nicht bekannt. Man hat nur dann die Chance, diese Nachzügler zu Tage zu

fördern, wenn man die Gallenblase noch eine geraume Zeit offen lässt, während man bei dem idealen Gallenblasenverschluss sich aller postoperativer Massnahmen begibt.«

Das Röntgenbild zeigte den Grund dieser wohlbekannten und unerklärbaren Thatsache, indem es die Steine in den Gängen nachwies. Der Reiz, welcher durch die Cholecystotomie gesetzt ist, liefert den Anstoss dazu, dass sich die Steine nach der Operation erst blasenwärts wenden.

Wie wünschenswert es ist, vor einer Gallenblasenoperation einen Anhaltspunkt zu haben, ob sich auch Steine im Ductus choledochus befinden, bedarf wohl kaum der Erörterung.

Die allergrösste Bedeutung der Darstellung der Gallensteine liegt jedoch darin, dass sie in zweifelhaften Fällen die bisher recht liberal geübte Probelaparotomie entbehrlich macht.

Zieht man nun in Betracht, wie sehr es der Kongruenz der verschiedensten Faktoren bedarf, um ein einigermassen deutliches Gallensteinbild zu erzielen, so wird man auch begreifen, warum ein einziges negatives Resultat nichts gegen die Anwesenheit von Cholelithiasis beweist. Man muss es sich nicht verdriessen lassen, mehrere Aufnahmen zu machen. Auch die Röhre muss genau studiert werden, sie bedarf der Individualisierung sozusagen genau wie unsere verschiedenen Patienten verschiedene Beurteilung erheischen, selbst wenn sie an ein und derselben Krankheit leiden.

Ein positives Bild dagegen ist ein absoluter Beweis für das Vorhandensein von Gallensteinen. Das Bild braucht durchaus nicht so deutlich zu sein, dass es sich zur Wiedergabe durch den Druck eignet — für das Auge des Experten zeigen sich schon die Steine deutlich, wo das ungeübte Auge kaum eine Nuance wahrnimmt. Die Form der Gallensteine ist auch zumeist so charakteristisch, dass man sie kaum mit etwas anderem verwechseln kann.

Sollte die Form der Steine einmal ausnahmsweise an Nierensteine erinnern, so kann man sich durch eine seitliche Aufnahme Gewissheit verschaffen. Nierensteine müssen hinten und Gallensteine vorne unter der Bauchwand erscheinen. Auch zeigen sich Nierensteine etwas höher.

Für weitere und eingehendere Experimente wird, wie schon oben angedeutet, unser nächster Anhaltspunkt die chemische Zusammensetzung der Gallensteine sein, welche bedeutend komplizierter ist als die der Nieren- resp. Blasensteine. Die einfachen Cholesterinate z. B. zeigen einen nur geringen Schatten, während diejenigen Steine, welche eine beträchtliche Menge Kalk enthalten, sich sehr deutlich verbildlichen lassen. Gelangen diese Steine übrigens in den Darm, so treten durch den Einfluss der Darmsekrete die soliden Bestandteile noch besser hervor und werfen demgemäss ein schärferes Bild.

Um die verschiedenen Typen zu klassifizieren, suchten wir uns geeignete Gallensteine aus, wie wir sie bei unseren Chole-

cystotomien gewonnen hatten (siehe Fig. 13) und durchstrahlten sie zunächst auf einer einfachen photographischen Platte, um ein Urteil über ihr Dichtigkeits- resp. Durchleuchtungsverhältnis zu gewinnen (Fig. 14). Dieselben Steine wurden dann einem Erwachsenen untergelegt, wobei sich eine Reihe von Dichtigkeitsschwankungen ergab. (Vergl. Röntgenbilder im N. Y. Medical Journal, 20. Januar 1900.)

Hierdurch scheint uns das Transparenzverhältnis ein für allemal praktisch festgestellt zu sein. Während in dem körperdurchstrahlten Bild noch die soliden Kerne von Nr. 12 deutlich markiert erscheinen, ist Nr. 10, welches auf Fig. 14 noch ziemlich ausgesprochene Konturen zeigt, nach der Körperdurchstrahlung gerade noch zu erkennen.

So erscheint es denn geboten, dass wir in der Frage der Einteilung der verschiedenen Transparenzgrade uns nach den verschiedenen Typen der Zusammensetzung richten müssen. Wir können uns dabei an die klassische Einteilung von Naunyn halten, nach welcher wir gemeine Gallensteine, einfache Cholesterinsteine, geschichtete Cholesterinsteine, Bilirubinkalksteine und gemischte Bilirubinkalksteinchen unterscheiden. Ausserdem kennt man noch einige seltene Formen, wie die kleinen amorphen, die Kalkkarbonate und die kombinierten Steine.

Die gemeinen Gallensteine, Fig. 13 und 14 (Nr. 5), welche unter allen Typen am häufigsten vorkommen, und welche in ihrer Grösse von einem Stecknadelkopf bis zu einer Haselnuss rangieren, zeigen eine harte Aussenseite, während ihr Kern die Weichheit eines dicken Breies aufweist. Da ihr Inneres demgemäss völlig transparent ist, so hängt die Darstellungsfähigkeit gänzlich von der Aussenschicht ab. Ist dieselbe ziemlich dicht, so kann man ihre Konturen noch ziemlich gut erkennen, ist sie aber dünn, so lassen sie sich gerade noch andeuten. Wenn sie, wie es oft geschieht, in sehr grosser Anzahl vorhanden sind, so erscheint der Schatten ebenfalls hervorstechender.

Die reinen Cholesterinate, Fig. 13 und 14 (Nr. 2), deren Bruchflächen im Gegensatz zu den gemeinen Gallensteinen ein radiär krystallinisches Gefüge aufweisen, sind weniger transparent als diese und zeigen demgemäss deutlichere Linien.

Die geschichteten Cholesterinsteine, Fig. 13 und 14 (Nr. 11 und 12), haben eine entweder farblose oder in verschiedenen Farbentönen wechselnde, im letzteren Falle vorzugsweise grüne Oberfläche, und eine nicht krystallinische, zumeist erdige resp. glasige Aussenschicht, während ihr Zentrum einen entschieden soliden krystallinischen Charakter trägt. Die krystallinischen Abschnitte bestehen aus reinem Cholesterin, während die gefärbten Schichten eine Mischung von Bilirubin- und Biliverdinkalk enthalten. Sind grüne Schichten vorhanden, so lassen sich auch noch mehr oder minder grosse Mengen von kohlensaurem Kalk nachweisen. Namentlich wenn letzterer vorhanden ist,

Fig. 13.

Verschiedene Gallensteintypen.

Fig. 14.

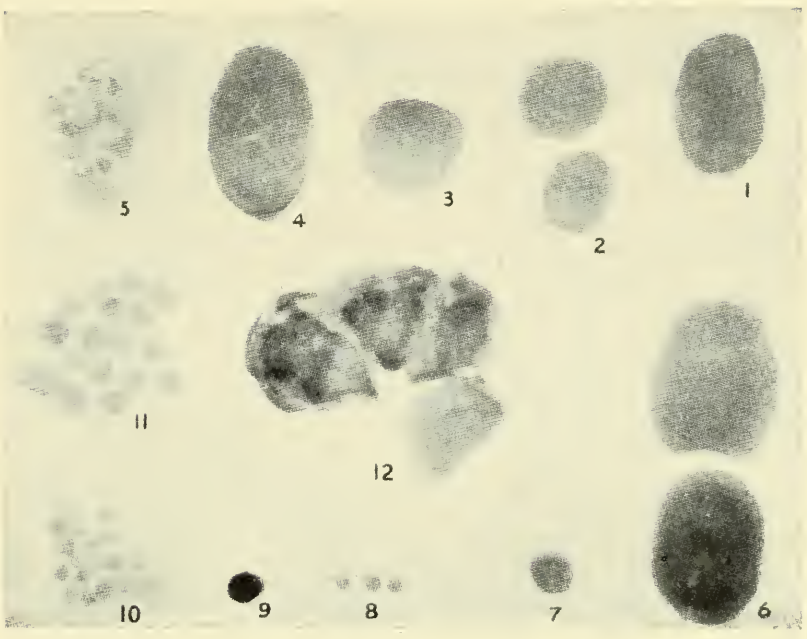

Die in Fig 13 dargestellten Gallensteintypen mit Röntgenstrahlen durchleuchtet.

kann man bei diesem Typus auf ein sehr deutliches Skiagramm rechnen.

Die gemischten Bilirubinkalksteine, Fig. 13 und 14 (Nr. 6) bestehen aus rotbraunen oder dunkelbraunen Lagen von bedeutender Dicke, welche im Trockenzustand leicht zerbröckeln. Bei den meisten Steinen dieser Gattung findet sich ein kleiner, aus reinem Cholesterin bestehender Kern. Der Rest setzt sich aus Bilirubin und Spuren von Kupfer und Eisen zusammen.

Diese Steine sind meistens Solitäre, hie und da werden sie jedoch auch als ein sich sehr ähnelndes Paar gefunden, in welch letzterem Falle die sich zugekehrten Enden immer facettiert sind. Selten findet man drei solcher Steine, niemals aber mehr zusammen. Die Transparenz dieser Gattung ist geringer als die aller vorher beschriebenen Formen und sind sie deshalb auch leicht auf der Platte zu fixieren. Nr. 1—3, Fig. 13 und 14 gehören wahrscheinlich diesem Typus an.

Die reinen Bilirubinkalksteinchen sind sehr selten und bestehen aus einer Kombination von Kalk mit den verschiedenen Gallenfarbstoffen, namentlich dem Bilirubin. Manchmal findet sich auch Bilihuminkalk, zuweilen zu dem Prozentsatz von 70. Cholesterin wird selten und dann nur in Spuren gefunden. Die Farbe dieser Steine, welche wie Metall glänzen, ist grau oder schwarz und ihre Konsistenz ist solid und hart. Fig. 13 und 14 (Nr. 9).

Es lässt sich noch eine Unterart dieser Gattung unterscheiden, welche eine dunkelbraune Farbe zeigt und eine unregelmässige, höckerige Fläche aufweist. Solche Steinchen sind beinahe wachsweich und zerfallen bald in Staub, wenn sie der Atmosphäre ausgesetzt werden. Beide Formen werfen einen Schatten; der erstere solidere Typus, Fig. 13 und 14 (Nr. 9), jedoch gibt naturgemäss ein deutliches Bild.

Die kleinen amorphen oder teilweise krystallisierten Cholesterinsteine sind sehr selten. In ihrer Oberfläche sowohl als in ihrem Durchschnitt gleichen sie einer Perle. Sie enthalten stets einen aus Kalk und Bilirubin bestehenden Kern und werfen einen ziemlich deutlichen Schatten.

Die aus einem Gemisch von Kalk und Bilirubin oder Kohlensäure bestehenden Steine sind sehr hart und werfen einen überaus deutlichen Schatten.

Die ebenfalls seltenen kombinierten Steine enthalten einen Kern, dessen Zusammensetzung sich von der ihrer Rinde wesentlich unterscheidet. Die letztere kann beispielsweise aus gemischtem Bilirubinkalk und die erstere aus reinem Cholesterin bestehen. Ihre Transparenz hängt von der Proportion ihres Bilirubinkalkgehaltes ab.

Wie bereits angedeutet, lassen sich alle diese Typen durch die Röntgenstrahlen mit unseren derzeitigen Hilfsmitteln nicht mit gleicher Klarheit nachweisen. Die Darstellungsfähigkeit jedoch

ist zur zweifellosen Thatsache geworden und wir dürfen zu hoffen wagen, dass weitere Röhrenverbesserungen auch noch den leicht durchdringbaren Konkrementen ihren deutlichen Existenznachweis bringen werden.

In letzter Zeit gelang es uns bisweilen, sogar die einfachen Gallensteine, welche wir vorher für transparent gehalten hatten, bei verbesserter Technik darzustellen. In der Monatssitzung der Academy of medicine (17. Januar 1901) hatten wir Gelegenheit, die Röntgogramme der stecknadelkopfgrossen Gallensteine eines 34jährigen Mannes vorzulegen. Grössere Steine waren in diesem Falle auch in den Lebergängen zu erkennen. Dieselben waren nicht so deutlich als die Blasensteine, aber immerhin noch deutlich genug. Der Vorzüglichkeit unserer deutschen Röhren kommt natürlich an diesem früher kaum zu erhoffenden Erfolge der Löwenanteil zu.

Wir ziehen übrigens auch aus dem erwähnten Fall die Lehre, dass die Gallensteinkrankheit nicht immer durch die Entfernung der Steine aus der Gallenblase geheilt wird, eine Erfahrung, die sich uns bisweilen auch früher schon, aber allerdings nur auf dem Obduktionstisch aufdrängte.

Fig. 15 veranschaulicht den Fall einer an einem Solitärstein leidenden Dame. Da die durch denselben verursachten Beschwerden der Patientin zuletzt unerträglich wurden, so zeigte sie dem wiederholt gemachten Vorschlag einer Operation, sobald sie das Bild sah, ein um so geneigteres Gehör.

Wie bereits ausgeführt wurde, ist die conditio sine qua non einer einigermassen deutlichen Gallensteinaufnahme eine stark konstruierte Röntgenröhre, welche einen mittleren Härtegrad besitzt. Neue Röhren zeigen im allgemeinen die Gallensteine besser als öfter gebrauchte.

Freilich gelingt es nicht immer, trotz dieser Vorschriften vorhandene Gallensteine ohne weiteres bildlich darzustellen. Wir sind uns der Mängel unseres Verfahrens vollkommen bewusst, denn der Erfolg hängt von der Beherrschung einer Reihe von kleinen Details ab, die man erst durch praktische Uebung bemeistern lernt. Schenkt man diesen kleinsten Dingen nicht die vollkommenste Aufmerksamkeit, kontrolliert man nicht beständig das Licht durch das Fluoroskop etc., so kann eine Aufnahme fehlschlagen, bei der im übrigen alle Bedingungen einer guten Aufnahme erfüllt zu sein schienen. Man soll, wie schon erwähnt, also aus einem negativen Ergebnis keine positiven Schlüsse ziehen, wie man es z. B. bei der Nephrolithiasis wagen darf. Mit der unzweifelhaften weiteren Verbesserung des Verfahrens wird die Skiagraphie der Gallensteinkrankheit bald als eine zuverlässige Methode angesehen werden müssen.

Die Nieren werden in der Rückenlage skiagraphiert. Am besten eignet sich hiezu der Gebrauch von Röhren mittlerer Härte.

Fig. 15.

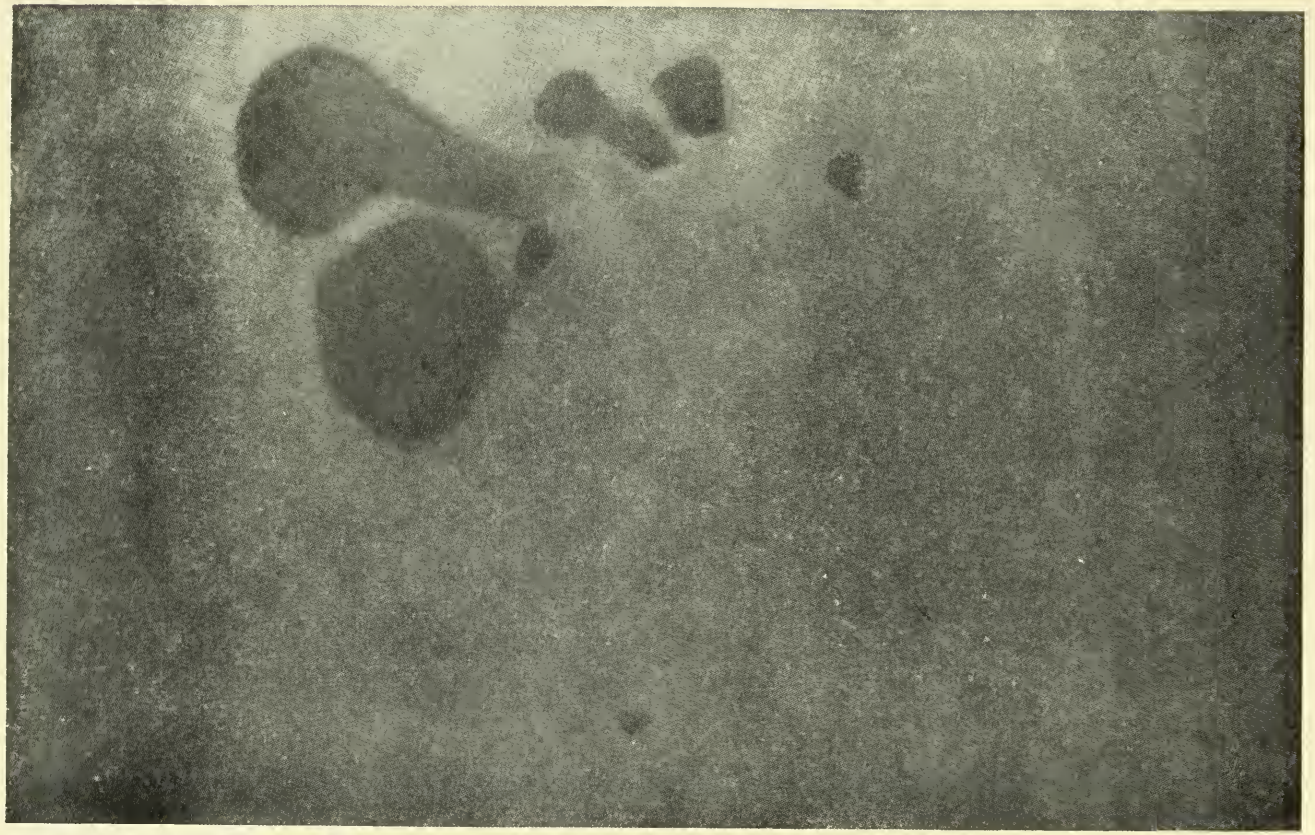

Gallensteine.

Ganz harte Röhren durchdringen das Nierengewebe so vollständig, dass keine Silhouette übrig bleibt.

Eine fluoroskopische Untersuchung der Nieren erscheint bei unseren gegenwärtigen Hilfsmitteln zwecklos.

Hufeisennieren wurden von uns wiederholt (weiche Röhren) dargestellt. Wandernieren erscheinen bei seitlicher Dislokation deutlich. Wenn sie beckenwärts rücken, so wird ihr Schatten von den Beckenknochen absorbiert.

Nierensarkom, Nierencyste und Hydronephrose erscheinen bei vorsichtiger Vakuumdosierung ebenfalls.

Ihre glänzende Bedeutung bei den Krankheiten der Nieren entfalten die Röntgenstrahlen in der Darstellung von Konkrementen.

Das Verdienst, Nierensteine zuerst verbildlicht zu haben, gebührt Macintyre.

Seinem Beispiel folgten bald darauf Twain, Thyne, Kümmell und wir. (The Röntgen Rays in Surgery, International Medical Magazine, Mai 1897.)

Für den weiteren Ausbau dieses jungen Wissenszweiges sind wir besonders Albers-Schönberg verpflichtet und verweisen wir auf seine diesbezüglichen Arbeiten (Fortschritte auf dem Gebiete der Röntgenstrahlen).

Zuerst hatte man geglaubt, dass man nur solche Konkremente darstellen könnte, welche, wie die Oxalate, aus einem dichten, harten Gefüge bestünden, während die leicht durchdringlichen Urate einen nur schwachen Schatten würfen und die durchsichtigen Phosphatsteine gar keinen Eindruck hinterliessen. So schien es denn, dass der skiagraphische Erfolg bei Steinen des Harntractus von deren verschiedener Zusammensetzung resp. deren grösserer oder geringerer Transparenz abhinge. Mit dem Einzug verbesserter Röhren änderte sich dieser Gesichtspunkt und die durchsichtigen Phosphate zeigten sich ebenfalls in vollendeter Deutlichkeit.

Die skiagraphische Technik der Nierensteine entspricht im Prinzip mehr oder minder derjenigen, welche wir bei der Besprechung der Gallensteine ausführten.

Bezüglich der Zusammensetzung der Nierensteine muss man sich übrigens vergegenwärtigen, dass sich die einzelnen Typen nicht haarscharf voneinander differenzieren lassen. Es kann vielmehr ein Stein aus verschiedenen Salzen bestehen. So stellte z. B. Lauenstein einen Stein vor, dessen Kern aus kohlensaurem Kalk und dessen Aeste aus einer Kombination von kohlensaurem Kalk und Tripelphosphat bestanden. Das äussere krystallinische Lager setzte sich aus kohlensaurer Magnesia und Ammonium zusammen.

Unter solchen Verhältnissen hebt sich der Kern deutlich ab, wenn man eine Röhre nur mittleren Härtegrades gebraucht, dagegen erscheinen die Aeste markierter, wenn man eine weiche Röhre wählt. Im allgemeinen mache man es sich zur Regel, solche Röhren auszuwählen, welche ein klein wenig weicher sind

als die wir zur Skiagraphie der Gallensteine empfahlen. Dieselben sollen mit anderen Worten die karpale Radiusepiphyse des Untersuchers tief grauschwarz erscheinen lassen. Bei mageren Individuen exponiert man 6, bei beleibten 8—9 Minuten.

Die Entfernung der Röhre von der Platte betrage 50—60 cm.

Eine verlässliche Aufnahme bei Nephrolithiasis macht eine Explorativinzision völlig entbehrlich, da sie die Frage, ob Steine vorhanden sind oder nicht, mit Bestimmtheit löst. Und wenn ein operativer Eingriff nötig ist, so dient das Röntgenbild als Mentor beim Vordringen in die tieferen Gewebsschichten.

Während man nun bei der Gallensteinskiagraphie aus einem negativen Resultat keine voreiligen Schlüsse ziehen soll, kann man ein deutliches Nierenskiagramm, welches keine Anzeichen von Steinen aufweist, als ausschlaggebend betrachten. Das Kriterium eines vollendeten negativen Nierenbildes bestünde freilich in der gleichzeitigen deutlichen Veranschaulichung der Nierengrenzen, und man kann wohl behaupten, dass wenn diese sich zeigen, ein Konkrement, welches von den Nieren beherbergt würde, ebenfalls auf der Platte hätte erscheinen müssen, da es doch weniger für die Strahlen durchgängig ist als das Nierengewebe.

Bezüglich der seltenen Möglichkeit einer Verwechslung mit Cholelithiasis sei auf den betr. Abschnitt verwiesen.

Wenn natürlich die Konkremente sich im Weichbild des Nierenschattens zeigen, so kann bezüglich ihrer Herkunft kaum ein Zweifel bestehen. Man wird freilich auch alle anderweitigen klinischen Symptome in Betracht zu ziehen haben, bevor man einen Heilplan einschlägt. Gerade wie bei der Gallensteinkrankheit, eröffnet die Erkenntnis, dass es sich um kleine Konkremente handelt, die Aussicht auf eine erfolgreiche medikamentöse Behandlung. Grosse Steine dagegen können einzig und allein durch operative Behandlung entfernt werden.

Steine der Ureteren und Harnblase werden nach denselben Gesichtspunkten nachgewiesen. Bei Personen mit starkem Embonpoint stösst man auf grosse technische Schwierigkeiten.

Das Röntgenbild zeigt bei einem urämischen Anfall die Stelle, wo man behufs Freilegung eines obstruierenden Steines den Ureter eröffnen soll.

Steine der Harnblase zeigen sich in der Bauchlage am deutlichsten. In der Seitenlage kann man sich eine Meinung darüber bilden, ob der Stein festsitzt oder frei beweglich ist. Im letzteren Fall ist derselbe bei leichter Vorwärtsdehnung vorn unter der Bauchwand sichtbar. Steckt ein Stein in einer Blasenfalte fest, was zumeist nur an der hinteren Blasenwand vorkommt, so rückt er bei nach vorn geneigter Seitenlage nicht nach vorn.

Bei einem sechsjährigen Jungen wiesen wir einen 9 cm langen und 6 cm breiten Stein von elliptischer Form nach, trotzdem sich der unruhige Patient während der Aufnahme um einen ganzen

Fig. 16.

Stein in der Harnblase eines sechsjährigen Knaben.

Fig. 17.

Photographie des in Fig. 16 dargestellten Blasensteines, aus verschiedenen Schichten bestehend.

Zoll nach seitwärts verschoben hatte. So wurden denn auf diesem verdorbenen Bilde zwei Steinschatten sichtbar, aber man konnte sofort den wahren Sachverhalt erkennen, denn die Knochenteile, namentlich die Lendenwirbel, zeigten sich ebenfalls verschoben und teilweise doppelt. Ein späteres Bild (Fig. 17) zeigte den Stein mit grosser Deutlichkeit. In der Seitenlage waren die Konturen desselben viel weniger markiert, aber doch noch deutlich erkennbar.

Zugleich präsentierte er sich als in der vorderen Kreuzbeinfläche aufliegend. Wir zogen daraus den Schluss, dass der Stein impaktiert war, was sich bei dem nachfolgenden hohen Blasenschnitt durchaus bestätigte. Die Blasenschleimhaut hatte den Stein fast ganz überdeckt und war die Entfernung aus der tiefen Blasengrube mit grossen technischen Schwierigkeiten verbunden.

Aus dieser Einschachtelung des Steines erklärte sich auch die Abwesenheit von blutigem Urin und ferner die Thatsache, dass man bei Einführung einer Steinsonde die charakteristische Steinempfindung vermisst hatte.

Fremdkörper im Bereich des Abdomens lassen sich selbstverständlich leicht nachweisen.

Wenn man den Gesichtspunkt festhält, dass die moderne Chirurgie die Eröffnung der Bauchhöhle nach Schussverletzungen dieser Gegend gebieterisch verlangt, so ergibt sich die grosse Wichtigkeit skiagraphischer Darstellung im Bauchgebiet von selbst. Nägel und Nadeln werden ebenso leicht als Kugeln lokalisiert. Die Popularität des Murphy'schen Darmknopfes gibt häufige Gelegenheit, diesen originellen Darmzusammenschweisser während seiner gewundenen Wanderungen durch den Darmtractus zu beobachten.

Neubildungen des Magens lassen sich nur dann darstellen, wenn dieselben einen genügenden Grad von Dichtigkeit besitzen (weiche Röhren). Wie schon oben angeführt, können die Magengrenzen durch die Einführung eines undurchlässigen Salzes, wie es das unschädliche Bismutum subnitricum z. B. vorstellt, beobachtet resp. verbildlicht werden. Wir ziehen eine mit Quecksilber gefüllte Gummisonde oder unsere bei der Oesophagusstenose (Abschnitt III) empfohlene Drahtspirale zu diesem Zwecke vor. Das Anhalten der Sonde deutet auf ihre Ankunft an der grossen Magenkurvatur hin. Schiebt man sie nun weiter vor, so gleitet sie derselben entlang, so dass das Spiralenbild einen ungefähren Schluss auf den Stand der grossen Kurvatur ziehen lässt. Die Aufblasung des Magens kann mittelst Kohlensäure oder durch Luft auch durch eine Mixtur von Acidum tartaricum und Natrium bicarbonicum vorgenommen werden. Hiebei kann man die grosse und kleine Kurvatur nebst der Cardia bestimmen. Am leichtesten lässt sich der kindliche Magen auf diese Weise untersuchen. Man wähle hiefür Röhren von mittlerem Härtegrad.

Verletzungen der Lendenwirbel werden nach denselben Grundsätzen untersucht, wie wir sie bei Betrachtung der Brustwirbel aussprechen.

Die Erkenntnis der verschiedenen Typen der Spina bifida wurde ebenfalls durch die Röntgenmethode vereinfacht.

Wenn man im allgemeinen von Spina bifida spricht, so ist man gewohnt, an die cystische Form derselben zu denken und sie zugleich in die Lumbodorsalgegend zu verlegen. Und doch gibt es ausser dieser Form andere von grösster Wichtigkeit, deren anatomische Bedeutung ausschlaggebend für die Auswahl und Beurteilung der Therapie sein dürfte. So kann es unmöglich gleichgültig sein, ob wir es

a) mit einer sogenannten Meningocele simplex zu thun haben, also einer bloss Cerebralflüssigkeit enthaltenden, bruchartigen Ausstülpung der Pia, an welcher sich das Rückenmark nicht beteiligt, oder
b) mit der sehr häufigen Form der Myelomeningocele, bei welcher das Rückenmark, ähnlich wie der Opticus sich zur Retina auflöst, in seinen Strängen in dem ebenfallls aus der Pia gebildeten Bruchsack aufgeht, oder
c) ob eine Myelocystocele, d. h. ein durch cystische Dilatation des geschlossenen Markrohres hervorgegangener Tumor besteht.

Dass es ausserdem von Wichtigkeit ist, ob der Tumor sich in der Hals-, Rücken-, Lenden- oder Kreuzbeingegend befindet, ist ebenfalls ohne weiteres ersichtlich. Denn in dem Hals- und Rückenteil kann das Rückenmark unmöglich in die Ausstülpung heraustreten, wie aus dem seiner Endportion entsprechenden Kreuz- oder Lendenteil.

Es ist ferner wünschenswert, zu wissen, ob ein Knochendefekt vorhanden sei und in welcher Ausdehnung, ferner ob die im Tumor enthaltene Flüssigkeit durch Druck von aussen teilweise in den Wirbelkanal verdrängt werden kann.

Diesen groben anatomischen Betrachtungen entsprechend, erscheint es begreiflich, dass die einfache Meningocele die besten therapeutischen Aussichten bieten muss. Ob der Injektions- oder Exstirpationsbehandlung der Vorzug einzuräumen ist, bleibt immer noch in suspenso. Wir erinnern uns, drei oder vier Fälle von einfacher Meningocele mittels mehrmaliger Entleerung und nachfolgender Einspritzung einiger Gramme einer 10proz. Jodoformglycerinmischung zur Heilung gebracht zu haben und möchten wir diesem Verfahren im allgemeinen den Vorzug vor der Exstirpation zuerkennen, vorausgesetzt, dass die Hautoberfläche normal ist. Bei ausgedehnter Epidermisabschürfung jedoch, oder gar schon ausgebildeter Gangrän, ist die septische Infektion der Cystenwand und der Umgebung nicht aufzuhalten, wenn man nicht unverzüglich und ausgedehnt exstirpiert.

Weniger günstige Aussichten bietet die Myelomeningocele und die Myelocystocele. Hier ist das Injektionsverfahren fast

aussichtslos. Dann handelt es sich bei der Myelomeningocele zunächst darum, ob die Nerven frei im Sack verlaufen, in welchem Fall man die Area medullaris vasculosa umschneidet, dann in den Wirbelkanal reponiert und darüber den Weichteilschluss so exakt als möglich vornimmt. Haben sich die Nerven in der Sackwandung aufgelöst, so kann man dieselben freilegen und ebenfalls reponieren. In der Lumbosakralgegend wird übrigens ihre Erhaltung meist von geringer Bedeutung sein.

Bei der Myelocystocele reponiert man in gleicher Weise und sucht etwaige Wirbeldefekte nur durch besondere starke Hautmuskellappen zu schliessen.

Eine sehr grosse Schwierigkeit ergibt sich nach der übereinstimmenden Ansicht aller Autoren daraus, dass sich von vornherein die verschiedenen Formen der Spina bifida nur selten definieren lassen. Fast unmöglich ist a priori die Differentialdiagnose zwischen Meningo- und Myelocystocele. Anhaltspunkte sind zwar manchmal die Möglichkeit, eine Oeffnung des Rückgrates durchzufühlen, ferner die Fähigkeit, durch Druck einen Teil des Cysteninhaltes in den Wirbelkanal zu entleeren. Zu Gunsten der Myelomeningocele spräche dann noch die Lähmung der unteren Extremitäten, des Rectums, der Blase. Aber alle diese Punkte sind nichts weniger als absolut zuverlässig Wenn wir uns also vergegenwärtigen, dass bei der einfachen Meningocele erst die Punktion versucht werden soll, während bei den anderen Formen die Exstirpation in ihre Rechte tritt, so müssen wir zugeben, dass wir hier vor einem Wissensdefekt stehen, der sich therapeutisch auf das Einschneidendste fühlbar macht. Um sich genauere Kenntnis zu verschaffen, rieten mehrere Autoren, erst die untere Portion des Tumors zu eröffnen und sich von dort zu vergewissern, ob die Wirbelsäule hier offen steht (Myelomeningocele) oder nicht (Meningocele). König und Hildebrand raten, selbst wenn die Diagnose Myelomeningocele gemacht worden war, erst durch einen seitlichen Einschnitt sich über die Verlaufsweise der Nervenstränge klar zu werden.

Alle diese noch vor kurzem zu Recht bestehenden Prozeduren sind nun durch die Entdeckung Röntgens mit einem Schlage unnötig geworden. Die Skiagramme zeigen uns nicht bloss mit absoluter Deutlichkeit, ob sich ein Knochendefekt vorfindet, sondern geben auch über das Vorhandensein und die eventuelle Verteilung der Nervensubstanz im Sack Aufschluss. Ja, selbst in den seltenen Fällen, in welchen die Verwechslung mit Lipomen und Fibromyolipomen in Frage kommt, kann das Skiagramm die nötige Auskunft liefern.

Dass die Behandlung der Skoliose, Kyphose und Lordose ebenfalls aus der Kontrolle durch die Röntgenstrahlen Vorteil zieht, braucht nur angedeutet zu werden.

V. Becken und untere Extremität.

Das Becken lässt sich in der Bauch-, Rücken- und Seitenlage skiagraphieren. Der Fluoroskopie des Beckens sind die engsten Grenzen gezogen; thatsächlich ist sie auch selten indiziert, da man im Gegensatze zu der Brusthöhle selten Gelegenheit sucht, die Bauchorgane in ihren Bewegungen zu beobachten.

Man bestrahlt am besten in perpendikulärer Richtung, indem man die Röhre so nahe als möglich fixiert. Die Symphyse betrachte man im allgemeinen als Bestrahlungszentrum. Man bedarf gewöhnlich einer Aufnahme in der Bauchlage sowohl als in der Rückenlage, um ein genügendes Urteil zu gewinnen.

Man lässt hierbei die Unterschenkel des der Länge nach ausgestreckten Körpers etwas invertieren und durch schwere Sandsäcke in dieser Lage festhalten. Bei der Bauchlage muss man den Fussrücken noch besonders durch Sandsäcke immobilisieren. Für manche Aufnahmen empfiehlt es sich, die Beine hochziehen zu lassen und in den Kniebeugen entsprechend zu unterstützen. Will man die Grösse des Beckeneingangs feststellen, so muss der Patient eine nach hinten geneigte sitzende Stellung einnehmen.

Das rhachitische Becken kann sehr genau in seinen verschiedenen Nuancen dargestellt werden.

Bei einem ausgesprochen elliptischen Becken einer 22jährigen Frau konnten wir die Unmöglichkeit eines natürlichen Geburtsaktes deutlich durch das Beckenbild illustrieren, und thatsächlich wurde auch die Sectio caesarea erfolgreich ausgeführt. Nach der Symphyseotomie lässt es sich eruieren, ob noch eine Diastase vorhanden ist. Den graviden Uterus darzustellen, gelingt nur selten. Immerhin sind Fälle berichtet, in welchen extrauterine Schwangerschaft skiagraphisch festgestellt worden sein soll. Bei einem Falle von Blasenektopie gelang es uns, die Diastase der Symphyse auf dem Röntgenbild zu veranschaulichen. (Fig. 19.) Vgl. A case of double penis, combined with exstrophy of the bladder and showing four ureteral orifices, Medical News, 21. September 1901.

Die Frakturen des Beckens können ebenfalls dargestellt und Schlüsse auf die eventuelle Verletzung der Beckenorgane gezogen werden.

Bei dem 11jährigen Sohne eines Kollegen, welcher von einem Lastwagen überfahren worden war, konnten wir die Verlagerung eines Beckenfragmentes nahe der Synchondrosis sacro-iliaca skiagraphisch nachweisen und thatsächlich das projizierende Knochen-

Fig. 18.

Doppelseitige Hüftgelenksluxation bei einem 12jährigen Mädchen.

Fig. 19.

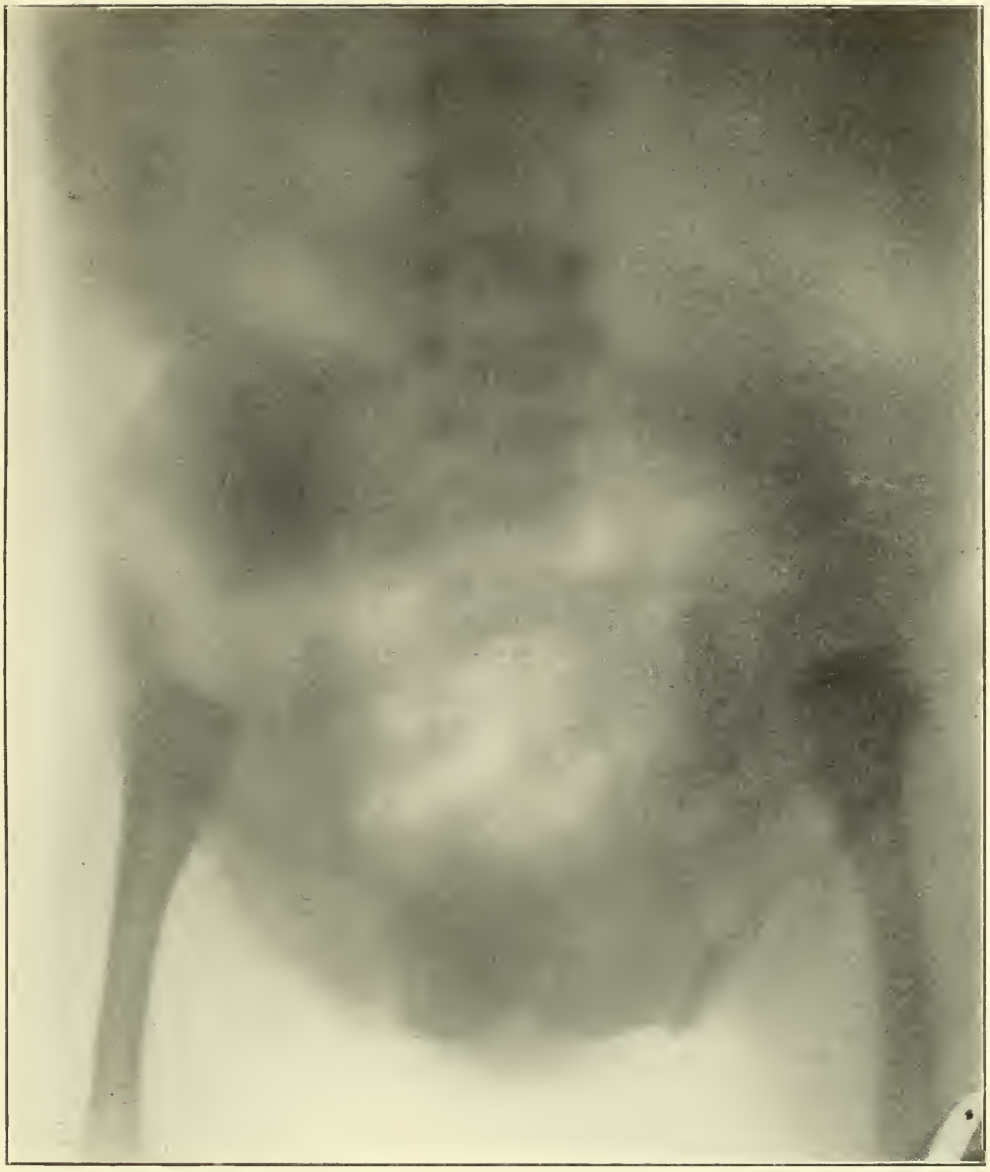

Symphysendiastase bei Blasenektopie.

stück vom Mastdarm aus nach vorn pressen, so dass eine tadellose Heilung der sehr ernsten Verletzung eintrat.

Bei der Behandlung der kongenitalen Hüftgelenksverrenkung gibt das Röntgenbild wertvolle Winke bezüglich des Heilplanes, indem es das Verhältnis zwischen Femurkopf und Pfanne zum Ausdruck bringt. Stellt sich dasselbe als ungünstig heraus, so erscheint die unblutige Reduktion als aussichtslos und das Messer tritt in seine Rechte. Das Röntgenbild zeigt auch an, ob die Reposition wirklich erfolgt war. Es ist nicht zu leugnen, dass man nach gelungener Reduktion den Femur zwischen der Spina und der Symphyse durchfühlen kann und dass man ferner das charakteristische Einschnappgeräusch vernimmt, welches beim Ueberspringen des Kopfes über den Pfannenrand entsteht; ganz zuverlässig sind aber diese Anzeichen nicht immer. Denn einmal ist das Geräusch zuweilen doch nicht deutlich vernehmbar und dann wird unser Urteil doch infolge der dicken Muskellager, welche zwischen den genannten Knochenprominenzen sich ausbreiten, getrübt, so dass wir erst dann ein Gefühl der Sicherheit empfinden, wenn das Röntgenbild unsere Annahme bestätigt. (Fig. 18.)

Bezüglich der respektiven Röntgenbilder verweisen wir auf unser Lehrbuch der Frakturen. Es liegt in der Natur der Sache, dass im Frühstadium entzündlicher Vorgänge im Hüftgelenk eine genaue Diagnose von grossem praktischen Werte ist. In zweifelhaften Fällen entscheiden die Strahlen, ob es sich um eine einfache, traumatische oder tuberkulöse Coxitis handelt. Vergegenwärtigt man sich die Verschiedenheit der Behandlungsweise dieser verschiedenen Erkrankungsformen, so wird man sich der Wichtigkeit der Differentialdiagnose durchaus bewusst.

Man skiagraphiere stets beide Hüften, so dass der Kontrast zwischen gesundem und erkranktem Gelenk deutlich in die Augen springt.

Bei einem normalen Hüftgelenk erscheint eine helle reguläre und semizirkuläre Zone zwischen dem Femurkopf und der Pfanne, (vgl. gesunde Hüfte von Fig. 20) während bei einer tuberkulösen Veränderung die Gelenkkonturen sich unregelmässig und verschwommen zeigen (Fig. 20). Leichte Hervorragungen der Oberfläche des Femurkopfes deuten schon in einer frühen Erkrankungsperiode auf die Entwickelung fungöser Granulationen hin. Später manifestieren sich natürlich die charakteristischen Schatten käsiger Herde in der Pfanne, dem Kopf, Hals oder dem Trochanter major (vgl. Fig. 21).

Derartige anatomische Krankheitsbilder unterscheiden sich deutlich von osteomyelitischen Herden, welche im Bereiche dieser Knochensphären sich entwickeln und allmählich einen Ausweg in das Gelenk bahnen. Dass dieselben von einer ganz anderen therapeutischen Perspektive angesehen werden müssen, bedarf keiner weiteren Erörterung.

Sind diese verschiedenen Typen der Hüftgelenkserkrankungen zur Heilung gelangt, so gestattet das Röntgenbild die Erkenntnis des Grades der nachträglichen Atrophie des Knochens oder eventueller Ankylosen.

Die Arthritis deformans coxae charakterisiert sich durch das Vorhandensein von knöchernen Proliferationen auf den Gelenkflächen des Femurs, dessen Form bisweilen an Papillome erinnert (vergl. das gleichartige Röntgenbild, Fig. 58, die Arthritis deformans cubiti vorstellend).

Es dürfte wohl allgemein zugegeben werden, dass bei der Differentialdiagnose zwischen Fraktur des Pfannenrandes und der des Femurhalses (Fig. 22), ferner der Luxation und Kontusion der Hüften schwere Irrtümer seitens der zuverlässigsten chirurgischen Autoritäten begangen worden sind. Die Röntgenstrahlen haben mit diesem chirurgischen enfant terrible ein für allemal aufgeräumt. Speziell die Frakturierung kleiner Bezirke des Pfannenrandes mit seiner schlechten Prognose ist in eine gänzlich neue Beleuchtung getreten. Wir hatten bei mehreren dieser früher durchaus nicht gewürdigten Fälle mittels der Röntgenstrahlen die Diagnose stellen können und waren durch frühzeitiges operatives Eingreifen im stande, das funktionelle Resultat bedeutend zu bessern.

Die Röntgenstrahlen haben uns ferner dahin belehrt, dass man zwischen der sogenannten intra- und extrakapsulären Fraktur des Femurhalses keine scharfe Demarkationslinie ziehen darf und dass bei dem sogenannten intrakapsulären Typus die Bruchlinie sich sehr häufig nach ausserhalb der Gelenksphäre fortsetzt, und vice versa dass bei der sogenannten extrakapsulären Form die Bruchlinie sich noch in das Gelenkinnere verfolgen lässt. Selbstverständlich modifiziert sich demgemäss der Heilplan.

Der skiagraphische Nachweis der Impaktion bei der Fraktur des Femurhalses, besonders älterer Patienten, diktiert die Unterlassung jedweder Manipulationen, welche die Indentation beheben könnten und indiziert die unverzügliche Immobilisation in der impaktierten Stellung.

Die isolierte Fraktur des Trochanter major wird nunmehr nicht mehr, wie früher so häufig, mit einer Kontusion der respektiven Gegend verwechselt werden.

Die Frakturen der Femurdiaphyse werden auch ohne Röntgenstrahlen leicht erkannt. Immerhin sind sie auch hier im Hinblick auf die bekannte Neigung zur Dislokationsstellung von grosser praktischer Bedeutung. Nimmt man an, dass die Fragmente in ihre normale Stellung zurückgebracht sind und legt man dann einen immobilisierenden Verband an, so soll man nicht versäumen, sich durch denselben hindurch von der richtigen Stellung der Fragmente zu überzeugen. Man wird dann bisweilen erstaunt sein, wie sehr man in seinem Selbstbewusstsein fehlgegangen ist. Dann ist es aber immer noch Zeit, den Verband zu entfernen und nach vorgenommener Korrektur wieder

Fig. 20.

Beginnende Tuberkulose des linken Femurkopfes mit Teilnahme der Pfanne bei einem 5jährigen Knaben.

Fig. 21.

Vorgeschrittene Tuberkulose der linken Hüfte bei einem 10jährigen Knaben mit Pfannenzerstörung.

Fig. 22.

Fraktur des Schenkelhalses bei einem 11jährigen Mädchen.

Fig. 23.

Fraktur im oberen Femurdrittel, durch Kunsthilfe während des Geburtsaktes erfolgt.

anzulegen. Erst wenn die Röntgenstrahlen den Erfolg der Reduktion dargethan haben, kann man dem weiteren Verlaufe getrost entgegensehen.

Figur 23 stellt die enorm dislozierten Fragmente im oberen Drittel des Femurs eines mittels Kunsthilfe entwickelten Neugeborenen vor. Ueber die Situation konnte natürlich auch ohne die Zuhilfenahme der Röntgenstrahlen kein Zweifel bestehen, die exakte Reposition war jedoch auch in diesem Falle erst nach mehreren gescheiterten Versuchen durch die Strahlen verifiziert worden.

Bezüglich der skiagraphischen Differentialdiagnose zwischen Osteomyelitis, Osteosarkom, Aneurysma etc. verweisen wir auf den betreffenden Abschnitt im Kapitel VIII.

Ein gutes Röntgenbild des Kniegelenkes veranschaulicht die anatomischen Beziehungen seiner einzelnen Teile besser als irgend eine der vielen und hübsch aussehenden Illustrationen bekannter anatomischer Lehrbücher. Man soll sich immer vergegenwärtigen, dass die letzteren bestenfalls ein totes Glied, häufig aber nur schematische Verhältnisse darstellen. Das Röntgenbild illustriert das Organ, wie es leibt und lebt, und das ist für den praktischen Arzt doch schliesslich die Hauptsache.

Da das Kniegelenk den häufigen Sitz von einfachen Entzündungsvorgängen sowohl als von Traumen und Tuberkulose darstellt, begreifen wir, dass es vielfachen Anlass zu differentialdiagnostischen Fragestellungen gibt. Die Erkenntnis der verschiedenartigen Verletzungen des Kniegelenkes ist nunmehr viel leichter geworden, seitdem wir sogar im stande sind, eine minimale Verschiebung der Knorpel nachzuweisen und Gelenkmäuse genau zu lokalisieren.

Der verfrühte Verknöcherungsvorgang, wie er in den Epiphysen namentlich bei Syphilis congenita beobachtet wird, ist aus Fig. 24, welche das Kniegelenk eines fünfjährigen Knaben darstellt, ersichtlich. Man beachte zugleich die Unregelmässigkeit der Knorpellinien. (Vgl. Fig. 60.)

Die Unterscheidung zwischen fibröser und knöcherner Ankylose ist nunmehr auch eine sehr einfache Sache geworden. Die praktische Wichtigkeit der genauen Diagnose in diesem Falle ergibt sich daraus, dass bei knöcherner Ankylose ein Erfolg nur durch die Trennung mittels Meissels zu erhoffen ist, während die fibröse Ankylose schon bei kräftiger Biegung in Narkose nachgeben mag (vergl. Archives of the Roentgen Rays, London, Febr. 1898).

Bei einem zweieinhalbjährigen, erblich belasteten Knaben hatten wir wegen ausgedehnter Tuberkulose des Kniegelenks eine atypische Arthrotomie (Omegaschnitt um die Patella herum, Zurückpräparierung des Lappens, sorgfältige Freilegung des Gelenks mit Entfernung alles verdächtigen Gewebes, totale Ver-

einigung der Wundränder) vorgenommen. Die Heilung der Tuberkulose konnte fünf Jahre nach der Operation von uns konstatiert und durch das Röntgenbild (Fig. 23) bekräftigt werden. Patient hatte sich nach der Operation längere Zeit der Behandlung entzogen und die Vornahme passiver Bewegungen war völlig verabsäumt worden. So bildete sich allmählich eine Kontraktur in rechtwinkliger Beugestellung aus, deren Korrektur noch nach Verlauf von fünf Jahren gelang. Es war zuerst vermutet worden, dass der Beugekontraktur eine knöcherne Ankylose zu Grunde lag, das Röntgenbild aber zeigte eine scharfe Grenzlinie zwischen den zerklüfteten Epiphysenenden, welche den Gedanken nahelegten, dass es sich nur um eine Muskelkontraktur handelte. Die klinische Untersuchung stimmte damit auch völlig überein. Es war namentlich die Bicepssehne, welche, wie sich unter der Narkose noch deutlicher ergab, der Reduktion im Wege stand. Wir führten deshalb eine Plastik der Musculi biceps, semitendinosus und semimembranosus aus, indem wir einen schiefen Längsschnitt durch das Sehnengewebe führten, welcher ein Auseinanderziehen desselben bis zu drei Centimeter Länge gestattete. Die dreieckigen Sehnenenden wurden dann in der verschobenen Stellung vereinigt und war es unter vorsichtiger und allmählicher Streckung dann möglich, das Knie in Streckstellung zu verbringen.

Die Versuchung, Adhäsionen durch forcierte Manöver sprengen zu wollen, liegt nur zu nahe, man sollte es aber nie wagen, ohne erst den Röntgenbefund befragt zu haben. Bei knöchernen Ankylosen kann man beinahe mit Sicherheit auf Frakturierung rechnen. Auch haben wir wiederholte Verschiebungen der Epiphysenknorpel bei Kindern beobachtet. Kleine Kinder sind ja wehrlos und wenn der rohe Empiriker dem Grundsatz »Biegen oder Brechen« huldigt, so kann es vorkommen, dass der bedauernswerte Patient sich mehrmals wöchentlich eine traumatische Epiphysenlösung versetzen lassen muss, wobei die Gelenkflächen selbst so gut wie gar nicht berührt werden. Der mit dieser Prozedur à la Eisenbart verbundene Schmerz und die durch den erneuten Bluterguss verursachte Schwellung werden dann als natürliche Folge mit in den Kauf genommen.

Die Behandlung der so überaus häufigen Tuberkulose des Kniegelenkes kann überhaupt sowohl nach Resektion als nach der Injektion von Jodoformglycerin überwacht werden. Das Jodoform zeigt sich ebenfalls auf dem Bilde und kann man daraus manchmal Schlüsse über die Ausdehnung des Prozesses ziehen (vgl. Fig. 59).

Sind Fremdkörper in das Kniegelenk gedrungen, so soll man sich nicht zu einem Eingriffe drängen lassen, bevor der skiagraphische Nachweis derselben erbracht ist.

Zu Nutz und Frommen chirurgischer Heisssporne möge folgender Fall berichtet werden. Ein 20jähriger Jüngling, welchen eine Kugel in der Mitte des Oberschenkels getroffen hatte, ver-

Fig. 24.

Fig. 25.

Luetische Hyperostosen des Femur, der Tibia und Fibula (vergl. Fig. 63).

Fig. 26.

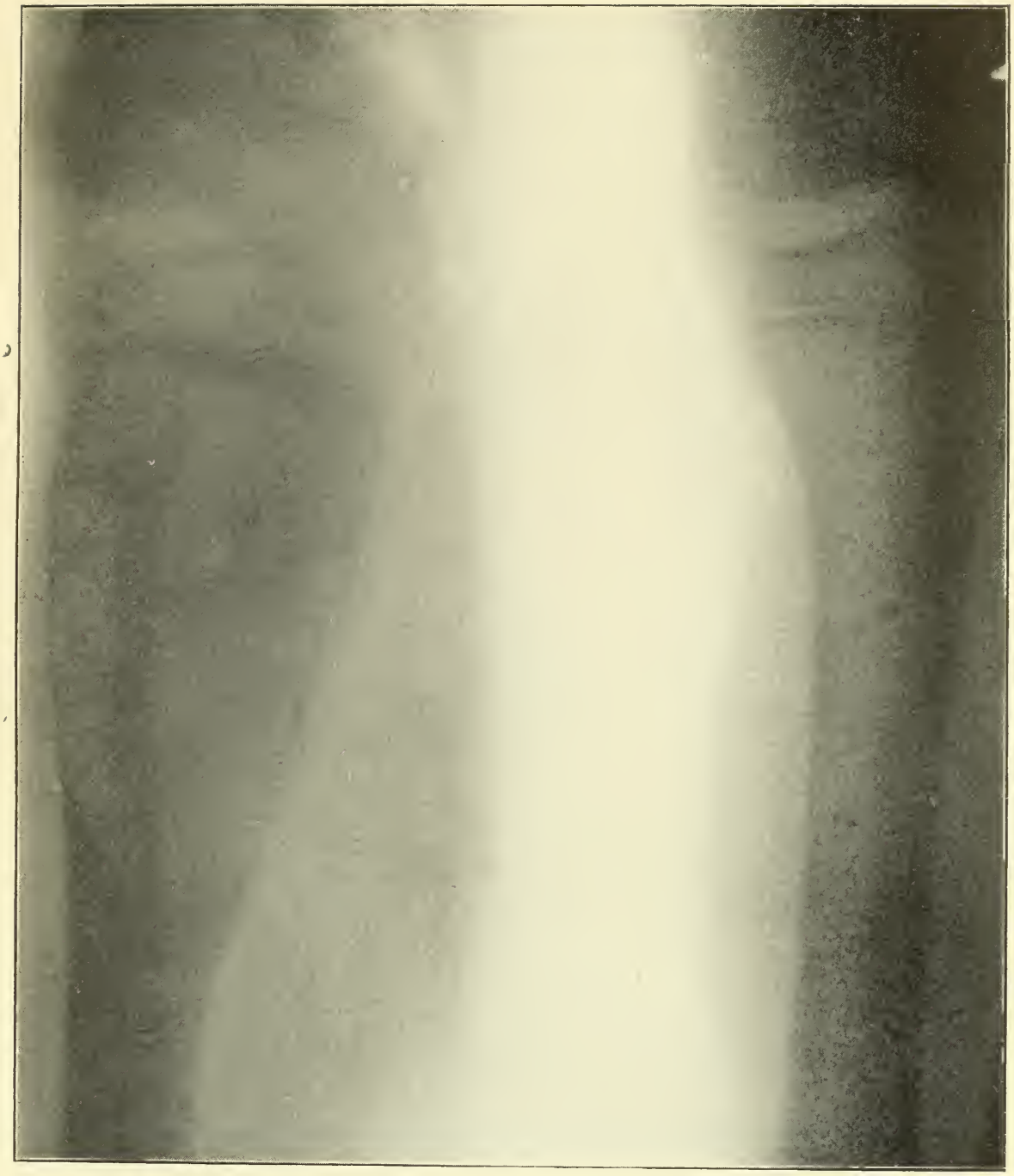

Knochencyste des oberen Tibiaendes.

langte von dem alsbald citierten Arzte dringend die unverweilte Entfernung der Kugel im Hinblick auf die intensiven Schmerzen, welche entlang der unteren Oberschenkelhälfte ausstrahlten. Es ist zwar begreiflich, wenn auch nicht richtig, dass der Arzt dem allgemeinen Drängen nachgab und die Kugel auf gut Glück zu suchen begann. Die Strafe blieb jedoch nicht aus, und, obgleich die Weichteile von der Einschussöffnung bis zum Knie bis auf den Knochen exploriert wurden, so konnte das Geschoss doch nicht gefunden werden. Als wir tags darauf ersucht wurden, die Extraktion zu versuchen, sagten wir unsere Hilfe nur unter der Bedingung zu, dass vorher eine Röntgenuntersuchung vorgenommen werde.

Nach Erledigung von allerlei unerfreulichen Präliminarien, wie sie sich so oft bei unverständigen Patienten aufdrängen, wurde dieselbe zuletzt zugestanden und die Revolverkugel im Kniegelenke dargestellt. In wenigen Minuten konnte sie vermittels einer kleinen Inzision an der hinteren Kondylenfläche extrahiert werden. Die Wunde war an dieser Stelle nach wenigen Tagen per primam intentionem geheilt. Dagegen nahm die Vernarbung der grossen Explorationswunde viele Wochen in Anspruch. Der Kollege hatte stundenlang allein in armer Umgebung und mitten in der Nacht manipuliert und in richtiger Würdigung der Gefahren des Wundverlaufes die grosse Wundfläche nicht vereinigt, sondern mit Jodoformgaze ausgestopft, so dass die Heilung dann durch Granulationsbildung vor sich gehen musste.

Es ist eine bedauerliche Thatsache, dass der oben geschilderte Modus operandi noch immer typisch ist, und zwar nicht bloss bei dem praktischen Arzt, sondern auch bei Chirurgen von Fach. Mit Cicero mögen wir den Indifferentismus fragen: Quousque tandem abutere patientia nostra?

Während die Fraktur der Kniescheibe auch ohne skiagraphische Untersuchung leicht gemacht werden kann, kommt es doch zuweilen vor, dass man eine Kontusion oder Weichteilzerreissung annimmt, wo die Strahlen das Vorhandensein eines kleinen Bruchfragmentes oder gar einer multiplen Fraktur nachweisen.

Dabei soll man nicht ausser acht lassen, dass sich im Kniegelenke ein normaler Schatten zeigt, welcher dem Sesambein des Musculus semitendinosus entspricht. Selbstverständlich darf man denselben nicht als einen Fremdkörper oder ein Bruchfragmentchen ansehen.

Stellt man sich vor, dass die Frakturen des Unterschenkels ungefähr 16 Proz. aller Frakturen überhaupt darstellen und dass dieselben zu einem grossen Teil durch eine ausgesprochene Dislokationstendenz ausgezeichnet sind, so ergibt sich die Wichtigkeit eines Verfahrens, welche im stande ist, den Heilverlauf, besonders die Stellung der Fragmente zu kontrollieren, von selbst.

Bei Frakturen der Tibia, die keine Dislokation aufwiesen, fanden wir die Bruchlinie bisweilen so wenig ausgeprägt, dass dieselbe auch mittels der Röntgenstrahlen nur als eine schwache Linie erscheint. Man soll in solchen Fällen besonders sorgfältig und in mehreren Stellungen untersuchen und lange exponieren.

Das Bestehen und die Ausdehnung eines osteomyelitischen Prozesses, wie wir ihm in der Tibia so häufig begegnen, kann durch die Strahlen sehr deutlich nachgewiesen werden. Der Herd erscheint deutlich genug, um den Operationsplan darnach einzurichten. Die Leichtigkeit und Sicherheit, mit welcher die notwendigen operativen Massnahmen sich unter der Aegide der Röntgenstrahlen nunmehr ausführen lassen, hat etwas Wohlthuendes. Früher musste man, um sicher zu gehen, dass man auch sämtliche Herde erreicht hatte, oft die Tibia (oder den Femur) in ihrer ganzen Länge aufmeisseln. Nun diktiert das Röntgenbild die Länge der Inzision (vergl. Fall, illustriert durch Fig. 56).

Bei Schiefheilung lässt sich mittels des Röntgenbildes ebenfalls ein passender Operationsplan aussinnen. Bezüglich der Details solcher Operationen verweisen wir auf unsere Ausführungen von Fall 2: »Ueber deform geheilte Frakturen und ihre Behandlung« (Münch. Med. Wochschr., 1901, Nr. 17).

Die Störungen des Wachstums der Tibia können nach Operationen, welche durch Nekrose und dergl. indiziert waren, studiert werden.

Die Rhachitis lässt sich ebenfalls in ihrem Verlaufe beobachten (vergl Kap. VIII).

Knochencysten am oberen und unteren Tibiarande kommen nicht gar so selten vor. Dieselben werden leicht mit Osteosarkom verwechselt, was als ein sehr verhängnisvoller Zufall anzusehen ist, da man in Versuchung gerät, eine unnötige Amputation auszuführen. Das Röntgenbild der Knochencyste jedoch und dasjenige des Osteosarkoms zeigen, wie wir nachgewiesen haben, die ausgeprägtesten Charakterverschiedenheiten (Osseous cysts of the tibia, American Journal of the Medical Sciences, Juni 1901).

Wie wir bei Kapitel VIII ausführlicher darlegen werden, zeigen die Schattenlinien eines Osteosarkoms stets einen mehr oder minder abnormen und unregelmässigen Typus, und einzelne Zonen des Tumors erscheinen ganz durchsichtig. Bei den Knochencysten erscheint die Corticalis dünn und schmal und ausserdem deutlich ausgesprochen und regelmässig. Das flüssige Zentrum des Knochens ist gänzlich durchsichtig und sein heller Schatten zeigt die dementsprechende Regelmässigkeit, wie sie die Corticalis aufweist. Die anstossende Epiphyse erscheint ebenfalls normal.

So ist es demnach besonders die Regelmässigkeit der Textur der Höhlenwandungen und ihrer Ausdehnungsform, wie sie das Röntgenbild so deutlich wiedergibt, welches uns das Hauptcharakteristicum der Knochencyste im Gegensatze zu der Unregel-

Fig. 27.

Derselbe Fall, wie von Fig. 28 dargestellt, in seitlicher Durchstrahlung, eine beträchtliche Dislokation des Malleolus internus nach hinten zeigend, welche aus Fig. 28 keineswegs ersichtlich ist.

Fig. 28.

Fraktur des unteren Tibiaendes bei einer 40 jährigen Frau. (Die Durchstrahlung ist von vorn nach hinten vorgenommen und zeigt deshalb die seitliche Verbiegung [Fig. 27] nicht, demgemäss erscheint das Fussgelenk normal.)

mässigkeit beim Sarkom zu sein scheint. Die Nachbarschaft der Epiphyse spricht freilich auch zu Gunsten des Vorhandenseins einer Knochencyste.

Wir hatten am 11. März 1901 Gelegenheit, der chirurgischen Sektion der New Yorker Academy of Medicine einen 10jährigen Knaben vorzuführen, welcher an einer Knochencyste der Tibia gelitten hatte. Das Röntgenbild (Fig. 26) hatte das Vorhandensein eines grossen dreieckigen Schattens enthüllt, dessen Grundlinie der Epiphysenlinie entsprach. Dieses Dreieck war von einem schmalen, dunklen und regelmässigen Schatten umgeben, welcher der distendierten, aber sonst normal erscheinenden Rindenschicht der Tibia entsprach.

Der helle Schatten wurde als eine Höhle gedeutet, deren Inhalt wahrscheinlich aus Flüssigkeit bestand. Die völlig normalen Konturen des Vorderbeins hoben sich deutlich durch die helle Zone des Dreiecks hindurch heraus, obgleich der Platte die innere Beinfläche zugekehrt gewesen war. (Fig. 26.)

Die ausgesprochene Regelmässigkeit der kortikalen Textur sowohl als die Gleichmässigkeit des hellen Schattens, welcher die Höhle kennzeichnete, überzeugten uns, dass es sich nicht um ein Osteosarkom handeln konnte, weshalb eine konservative Operation angeraten wurde, die auch mit gutem Resultate dann ausgeführt wurde.

Das Fussgelenk und seine Umgebung ist bekanntermassen der häufige Sitz verschiedenartiger Verletzungen und Krankheiten. Die Geschichte falscher Diagnosen in dieser Gegend würde ganze Bände füllen. Heutzutage ist die Unterscheidung zwischen Fraktur, Luxation, Distorsion, Kontusion und Entzündungsprozess mittelst der Röntgenstrahlen leicht und zuverlässig geworden.

Der Heilungsverlauf nach der Operation des Klumpfusses kann genau studiert und demgemäss beeinflusst werden.

Auch lässt sich der Heilungsvorgang bei der so sehr gefürchteten Knöchelfraktur kontrollieren und die so leicht eintretende Symmetriestörung im Gelenkbogen noch redressieren. Stets sind zwei Aufnahmen in verschiedener Stellung notwendig.

Fig. 27 stellt einen Bruch der unteren Tibia-Epiphyse in der Seitenlage dar, welcher mit erheblicher Dislokationsstellung geheilt ist. Eine Aufnahme, welche von vorn nach hinten erfolgt war, zeigte normale Verhältnisse und hätte demnach Anlass zu fälschlicher Beurteilung geben können. (Fig. 28.)

Die meisten Fälle von sogenannter Verstauchung entpuppten sich als ganz gewöhnliche Frakturen, sobald man sie durch die »Röntgenbrille« betrachtete. Meist handelt es sich in solchen Fällen um ganz kleine Knochenfragmente, welche von der Knochenoberfläche abgerissen waren. Bezüglich dieser kleinen Splitterfragmente ist auf Röntgenbild Nr. 48 zu verweisen. Derartige Fragmentchen sind natürlicherweise von Blutgerinnseln umgeben, welche ihre Erkennung mittels Palpation verhindern, so

dass es sehr begreiflich erscheint, dass man die Diagnose auf Verstauchung stellt. Demgemäss wird zumeist eine Massagebehandlung angeordnet, welche der Patient nur, wenn er ein wahrer Engel ist, eine Weile aushält. Es lässt sich wohl verstehen, welche Schmerzen die gegen die verletzten Teile geriebenen scharfen Knochensplitterchen verursachen. In einem solchen Falle würde sich der Patient nur bei einfacher Frakturbehandlung, also bei völliger Immobilisation, behaglich befinden. Weist demgemäss das Röntgenbild keine Knochensplitter nach, so rührt der Bluterguss natürlich nur von zerrissenen Weichteilen her, und dann stellt freilich die Massage die Behandlung par excellence dar.

Frakturen des Talus und Calcaneus wurden früher oft mit der sogenannten Pott'schen Fraktur verwechselt, in welchem Falle das Heilresultat natürlich ein wenig zufriedenstellendes war. Man muss sich schon tüchtiger anatomischer Kenntnisse rühmen können, um ein Röntgenbild dieser beiden Knochen genau zu verstehen und zu würdigen.

Bei einem 38jährigen Arbeiter, welcher bei einem Sturz von einer steilen Steintreppe eine Fraktur des Calcaneus erlitten hatte, war die Schwellung enorm gewesen und war es deshalb entschuldbar, dass man zuerst die Diagnose Pott'sche Fraktur gestellt hatte. Als wir sechs Wochen später untersuchten, war die Umgebung der Knöchel noch sehr ödematös. Wollte Patient auftreten, so stellten sich intensive Schmerzen in der Fusssohle ein. Bei der Palpation konnte an der Innenseite des Calcaneus eine spitze Protuberanz durchgefühlt werden, welche das Röntgenbild als ein in difformer Stellung angeheiltes Fragment darstellte. Die anatomische Veränderung war hiernach nicht gross, die funktionelle Störung hingegen bedeutend. Wir meisselten unter der Führung des Röntgenbildes den Knochenvorsprung ab und erzielten völlige Heilung. (Vgl. Münchener Medizinische Wochenschrift No. 17, 1901, Fall 6.)

Absprengungen der Epiphysenknorpel beider Knochen wurden ebenfalls von uns nur mit Hilfe der Röntgenstrahlen erkannt.

Wie leicht man sogar normale Zustände im Bezirke dieser Knochen missdeuten kann, geht aus der Thatsache hervor, dass man das Os intermedium cruris (Os trigonum tarsi) für ein vom Talus abgesprengtes Bruchfragment gehalten hat. Und doch ist dieser Knochen ein typischer Bestandteil des Säugetiertarsus und wird in einem Prozentsatze von sieben zu acht beobachtet.

Shepherd (Journal of anatomy and physiology, Oktober 1882), der das Os intermedium cruris als ein frakturiertes Fragment ansprach, behauptete, dass die Thatsache, dass diese Fraktur von keinem chirurgischen Lehrbuche oder einer Abhandlung über Frakturen erwähnt sei, dadurch sich erkläre, dass man dieselbe nur im Seziersaale fände. Sie verursache keine Difformität, und

die während des Lebens sich manifestierenden Symptome wären durchaus unklarer Natur. Bei seinen Leichenexperimenten fiel es jedoch dem genannten Autor auf, dass, so oft er auch versuchte, die kleine »Protuberanz« abzubrechen, sein Bemühen erfolglos war.

Es war Pfitzner (Pfitzner, Beiträge zur Kenntnis des menschlichen Extremitätenskeletts. — Morphologische Arbeiten. 1896, 2. Heft) vorbehalten, im Os trigonum tarsi einen integrierenden Bestandteil des Fussskeletts des Erwachsenen und gewissermassen als ein Analogon zum Os intermedium antibrachii zu betrachten.

Die praktische Bedeutung dieses aus seinem theoretischen Schlummer erweckten Knöchleins wird in einem von uns beobachteten Falle eines 40jährigen Arbeiters illustriert, welcher angab, beim Ausgleiten auf der Treppe sich beide Knöchel gebrochen zu haben. Nach einer viermonatlichen Behandlung in einer Bergwerksgegend Pennsylvaniens klagte Patient immer noch über beträchtliche Schmerzen im Fussgelenke, die beim Auftreten an Intensität zunahmen. Da er deshalb nicht kräftig aufzutreten wagte, so war sein hinkender Gang sehr ausgeprägt. Die Protuberanz am äusseren linken Knöchel und die an derselben Stelle ausgesprochene Schmerzhaftigkeit deuteten auf eine in difformer Stellung geheilte Fraktur des äusseren Knöchels hin. Auf der Innenseite war nur geringe Schwellung und beträchtliche Schmerzhaftigkeit vorhanden.

Ein Röntgenbild, welches zunächst in der Richtung von vorn nach hinten bei leichter Seitwärtsneigung genommen wurde, zeigte auf der äusseren Knöchelseite eine teilweise, mit Callusmasse ausgefüllte Dehiszenz von etwa $^1/_2$ cm Weite. Auf dem inneren Knöchelteil war das deutliche Bild der Absprengung eines kleinen dreieckigen Knochenfragmentchens zu sehen, wie wir es bei der Pott'schen Fraktur zu beobachten gewohnt sind. Das Fragment erschien etwa um $^1/_2$ cm nach unten verschoben und an seiner oberen Fläche so sehr zu der unteren Fläche des Malleolus internus zu passen, dass man ihre ursprüngliche Zusammengehörigkeit als einfach selbstverständlich anzusehen geneigt war. Wir erklärten uns demgemäss die Schmerzen an der inneren Knöchelseite durch den Druck des dislozierten Fragments und standen schon im Begriff, die Entfernung desselben anzuraten, als wir beim Studium eines in seitlicher Lage gewonnenen Bildes zu unserem grossen Erstaunen die völlige Intaktheit des inneren Knöchels erkannten. Nun wurde uns auch die Abwesenheit jeglicher Callusformation bei dem vermeintlichen Bruchfragment und sein Konnex mit dem Talus verständlich.

Wie sich aus der Photographie des gesunden Fusses ergab, verfügte der Besitzer der Fibularfraktur — denn nur um diese handelte es sich in diesem Falle — über ein ausgeprägtes Os

trigonum tarsi, dessen trianguläre Form uns bei der ersten Aufnahmestellung irregeführt hatte.

Die isolierten Frakturen der anderen Tarsalknochen wurden vor der Röntgenära beim Lebenden nur selten erkannt. Bezüglich der Lagerung des Fusses möge noch erwähnt werden, dass man den Bezirk, welcher die Zehen und das obere Metatarsusdrittel einschliesst, am deutlichsten in der Richtung vom Rücken nach der Planta pedis darstellt.

Weiter hinten machen die Schatten des ersten und dritten Os cuneiforme und des Os scaphoideum das Bild verschwommen, so dass man, um eine gute Darstellung dieser Knochen zu erzielen, die äussere Seitenlage wählen muss. Dann kann man auch den Talus, Calcaneus, die Ossa cuboidea und scaphoidea nebst dem vierten und fünften Metatarsus deutlich veranschaulichen. Wie wichtig die Projektionsfrage ist, geht daraus hervor, dass selbst bei vollem anatomischen Verständnis und vollendeter Technik Irrtümer passieren konnten (s. Deutsch. Mediz. Woch., 1900, Nr. 2).

Bei einem kleinen Italiener, welcher einen Schrägbruch der Tibia erlitten hatte, ergab das erste Röntgenbild ein auffallendes Ergebnis. Zum besseren Verständnis sei angeführt, dass der Patient sofort nach dem Unfalle in das Hospital verbracht wurde und dass dort ausser der Funktionsstörung nur mässiger Schmerz in der Mitte des linken Unterschenkels konstatiert worden war. Eine Niveaudifferenz war ebensowenig vorhanden gewesen wie eine Verkürzung oder die typische Spitzfussstellung; nur zeigte der linke Unterschenkel eine ganz unbedeutende, gleichmässige Schwellung. Abnorme Beweglichkeit und dementsprechende Krepitation war nur bei sehr rücksichtslosem Manipulieren wahrzunehmen.

Tags nach der Verletzung wurden zwei Röntgenaufnahmen in verschiedenen Stellungen angefertigt, und zwar die erste in der Rücken- und die zweite in der Seitenlage. Zu unserer Ueberraschung hatte die erste Aufnahme, bei welcher die Durchstrahlung direkt von vorn nach hinten vorgenommen worden war, auch nicht das geringste Zeichen einer Fraktur ergeben, während die zweite, welche den von der inneren Tibiaseite her durchstrahlten Unterschenkel repräsentierte, das Vorhandensein einer Fraktur über allen Zweifel erhaben darstellte.

Eine dritte Durchstrahlung, welche in derselben Stellung einige Tage später vorgenommen worden war, ergab bei ganz unbedeutender Neigung fibularwärts ebenfalls das Vohandensein einer Fraktur auf das Deutlichste.

Es handelte sich also hier um einen Schrägbruch im unteren Drittel der Tibia. Die Bruchlinie verlief von vorn nach hinten oben, wobei das obere spitz zulaufende Ende das untere überragte. Eine Verschiebung nach der Seite war nicht eingetreten, wodurch es sich erklärt, dass bei einer in senkrechter Linie auf

die Längsachse des Knochens projizierten Bestrahlung die Bruchlinien nicht hervortreten.

Hätten wir nun, wie es ja meistens geschieht, nur eine Aufnahme gemacht und würden ferner die bei der ersten Untersuchung vorgenommenen Manipulationen so gentil ausgeführt worden sein, wie es sich von Rechts wegen gebührt, so wäre die Fraktur vielleicht übersehen worden. Und hätte man andererseits im Hinblick auf den Schmerz, die Schwellung und die Funktionsstörung doch an die Möglichkeit einer Fraktur gedacht, so würde man angesichts des »überzeugenden Röntgenbildes« die Skrupel und Zweifel des inquisitiven Gewissens beschwichtigt haben.

Hieraus ergibt sich wiederum die Lehre, dass wir es zum Prinzip erheben müssen, bei frakturverdächtigen Gliedmassen stets zwei Aufnahmen in verschiedenen Stellungen vorzunehmen. Mit unseren vorzüglichen Röhren ist es übrigens in letzter Zeit gelungen, auch unter diesen Umständen die Bruchlinie zu erkennen. Man soll deshalb in zweifelhaften Fällen lange exponieren, so dass man die Knochenstruktur deutlich erkennt.

Man nimmt allgemein an, dass die oberflächliche Lage der Metatarsalknochen die Erkenntnis ihrer Frakturen leicht mache. Wenn wir nun auch gerne zugeben wollen, dass dies bei dem ersten und fünften Metatarsalknochen zutrifft, da dieselben der Palpation leicht zugänglich sind, so können wir in Bezug auf die übrigen Metatarsi nicht das Gleiche thun. Es sind vielmehr die dichten, aus Sehnen und Bändern bestehenden Gewebe, welche den zweiten, dritten und vierten Metatarsus überdecken, sehr wohl im stande, eine in den Bereich dieser Zone fallende Fraktur zu verbergen. Kommt dann noch eine erhebliche Verletzung der Weichteile hinzu, welche Oedem und Schwellung im Gefolge hat, so stellt sich die Schwierigkeit der Differenzierung noch höher.

Wie häufig man früher Metatarsalfrakturen übersehen hat, lässt sich schon aus der Thatsache abschätzen, dass man die meisten Frakturen des zweiten und dritten Mittelfussknochens als sogenanntes Fussödem auffasste. Es war den ausgezeichneten Forschungen von Stechow vorbehalten, diesem in der deutschen Armee schon längst gekannten und gefürchteten Zustand die Maske abzureissen und nachzuweisen, dass man es mit einem durch Ueberbürdung beim Marsch hervorgerufenen Bruch zu thun hatte.

Die Lehrbücher behandeln in seltener Uebereinstimmung die Fraktur der Mittelfussknochen als ein Stiefkind. Ja, die meisten stellen sogar die Behauptung auf, dass dieselbe weder einer besonderen Beschreibung noch Behandlung bedürfe. Einige machen die rühmliche Ausnahme, dass sie wenigstens andeuten, dass, wenn sich eine Dislokation der Fragmente einstellte, dieselbe in der Richtung nach dem Fussrücken zu geschähe

Nur Hoffa spricht von der eventuellen Möglichkeit einer Dislokation nach der Fusssohle zu.

Von der seitlichen Dislokationsstellung, wie wir sie mehrmals skiagraphisch dargestellt haben, ist jedoch nirgendwo die Rede. Und doch stellt diese gewiss relativ häufige Frakturform eine sehr wichtige Komplikation dar, da sie nicht unerhebliche Funktionsstörungen nach sich zieht. Die Thatsache, dass man die seitliche Dislokationsstellung früher nicht erkannte, erklärt völlig, warum Reduktionsversuche weder angeraten, noch ausgeführt wurden. Demgemäss mussten die deviierten Fragmente, ob sich selbst überlassen oder in einem unmobilisierten Verband liegend, notgedrungen in einer difformen Stellung zusammenheilen. Die Folgen davon waren knöcherne Exkreszenzen und Störungen verschiedener Art. Die ödematösen Füsse solcher Personen, welche harte Arbeit verrichten, weite Distanzen marschieren oder den ganzen Tag auf ihren Füssen stehen müssen, illustrieren kleine Tragödien aus dem gewöhnlichen Leben, deren Vorwurf einer nicht erkannten Metatarsalfraktur entnommen ist.

Der Gedanke, dass wir durch eine genaue anatomische Diagnose befähigt sind, zielbewusst in den Heilungsverlauf einzugreifen, drängt sich von selbst auf. Anlässlich früherer Experimente waren wir zu der Erkenntnis gelangt, dass man die dislozierten Fragmente gebrochener Mittelhandknochen durch elastischen Druck tadellos koaptiert halten kann. (Vergl. die Behandlung der Metakarpalfraktur, Kap. VI.) Dieselben Prinzipien lassen sich mit geringen Modifikationen auch auf die Beurteilung und Behandlung des Mittelfussknochenbruchs übertragen.

Man presst unter mässigem Druck zwei etwa fingerlange Gummidrainröhren von Kleinfingerdicke dorsal in die beiden Interossealräume, welche den gebrochenen Knochen umgrenzen, so dass sie dieselben bis zu einem gewissen Grade ausfüllen. Sind zwei Mittelfussknochen frakturiert, so bedarf man dreier Röhren etc. Diese Gummischienchen werden nach der Reposition durch kleine Streifen von Gummiheftpflaster in situ erhalten, und ist dann ein Zurückweichen in die deviierte Stellung ausgeschlossen. Der Fussrücken wird ausserdem mit einer Moosschiene umgeben, welche, in kaltes Wasser getaucht, ein vorzügliches Immobilisationsmaterial darstellt, da es sich den Körperkonturen wie ein Gipsverband anpasst. Man kann nun, um ein Uebriges zu thun, noch das Ganze mit einem Gipsverband umgeben, welcher von den Zehen an aufwärts bis zum unteren Drittel des Unterschenkels reicht. Der Patient liegt dann am besten eine Woche lang zu Bett. Dann kann man einen starken Gehverband nach denselben Grundsätzen anlegen, in welchem er bis zur vollendeten Heilung umhergehen kann.

Das durch den Gipsverband hindurch gewonnene Röntgenbild muss die vorher dislozierten Fragmente nunmehr in tadelloser Apposition zeigen. Ist dies nicht der Fall, so muss der Verband gewechselt werden. Wenn man diese therapeutischen Prinzipien stets befolgt, welche sich durchaus auf eine korrekte

anatomische Diagnose gründen, so wird man die Metatarsalgien nebst den schwankenden Gestalten ihrer pathologischen Genossen bald bis auf einige wenige Exemplare verschwinden sehen. Denn wie das Fussödem auf dem natürlichen Wege der Fraktur sich erklärt, so erscheinen eine Anzahl von schmerzhaften Affektionen des Fusses, welche man als Metatarsalgie, Rheumatismus u. dgl. bezeichnete — von Fremdkörpern gar nicht zu sprechen — als nichts anderes, als die selbstverständlichen Folgen difform geheilter Frakturen, mögen dieselben nun direkt mechanisch oder nach Nervenzerreissung entstehen.

Aehnliche Gesichtspunkte sind oft bei der Coccycodynie massgebend.

Bei einem 39jährigen Manne beobachteten wir eine ausgesprochene Metatarsalfraktur mit seitlicher Deviation der Fragmente. Beim Glätten des Asphaltpflasters beschäftigt, hielt der Patient eine 40 Pfund schwere eiserne Schaufel in den Händen, als er von einer schlecht gesteuerten Strassenlokomtive hinterrücks zu Boden geworfen wurde, so dass er mit grosser Vehemenz nach vorn auffiel. Hierbei ereignete sich eine Fraktur der unteren Epiphysenenden des dritten und vierten und eine Fissur des zweiten Mittelfussknochens. Während nun das Röntgenbild nur eine geringfügige Auswärtsbiegung des zweiten Metatarsus zeigte, erschien das gezähnte Fragment des dritten beträchtlich nach aussen disloziert. Das untere Fragment des vierten Metatarsus war nicht bloss gänzlich aus seiner Lage gerückt, seine äussere Fläche war vielmehr auch noch fest gegen das fünfte Metatarso-Phalangealgelenk gestemmt. Die Reduktion gelang unter Leitung des Röntgenbildes leicht, Patient konnte in einer Woche schon im Gehverband herumhumpeln und war nach einer weiteren Woche bereits als geheilt zu betrachten. (Vgl. Metatarsal Fracture, American Medicine, April 1901.)

Die anatomische Betrachtung des Hallux valgus und die der Arthritis der grossen Zehe ist durch die Röntgenstrahlen ebenfalls in eine neue Beleuchtung getreten.

Der Fuss bedarf überhaupt schon wegen der zahlreichen Fremdkörperverletzungen häufiger Röntgenuntersuchung. Wir erinnern uns nicht ohne sarkastische Regung des Falles eines 24jährigen Zwerges, welcher jahrelang wegen einer leichten Schwellung, die bisweilen intensive Schmerzen verursachte, als Rundreisepatient in den Kliniken New Yorks figurierte. Man hatte an Arthritis, Rheumatismus, Tuberkulose, Lues, Exostosen und sogar an ein beginnendes malignes Neoplasma gedacht und allerlei heroische Massnahmen, welche zwischen der unschuldigen Explorativinzision und der Absetzung des Gliedes schwankten, angeraten. Wir bekennen offen, dass uns vor der Zuhilfenahme der Röntgenstrahlen der Charakter der Krankheit ebenfalls rätselhaft erschien. Das Röntgenbild zeigte zum allgemeinen Erstaunen eine veritable Nähnadel, welche senkrecht zur Fusssohle stehend sich in das Chopart'sche Gelenk eingebohrt hatte.

Nun erinnert sich Pat. auch, dass er vor mehreren Jahren während des Schlafes von einem Sofa auf den teppichbelegten Fussboden gefallen war und dass er nachher bedeutende Schmerzen in der Fusssohle verspürte, welche sich beim Gehen steigerten. Später wurde der Schmerz beim Gehen erträglicher, verschwand aber niemals gänzlich.

Die Entfernung gelang uns, beiläufig erwähnt, trotz der Mentorschaft des Röntgenbildes erst nach langem Suchen.

Dass wir durch die Extraktion der Nadel die merkwürdige Konstellation an den verschiedenen, oben erwähnten Krankheitsbildern mit einem Schlage beseitigten, lässt sich wohl denken.

Bei der Verletzung der Zehen sind dieselben Grundsätze, wie wir sie bei der Betrachtung des Metatarsus urgierten, massgebend.

Fig. 29 illustriert eine Längsfraktur der zweiten Phalanx der grossen Zehe, multiple Fraktur der zweiten und dritten Phalanx der dritten Zehe, Infraktion der dritten Phalanx der vierten und dorsale Luxation der dritten Phalanx der kleinen Zehe bei einem 40jährigen Arbeiter, welchem eine schwere Kiste auf den Fussrücken gefallen war. Hier konnten wegen der gleichzeitigen Hautwunden die Gummischienen nur teilweise in Anwendung gebracht werden.

Missbildungen, wie Syndaktylie, Polydaktylie etc., gestatten durch das Röntgenbild ebenfalls ein besseres Verständnis, denn die genaue anatomische Kenntnis, welche wir nun mittelst desselben erlangen, sagt uns, ob chirurgische Massnahmen aussichtsvoll sind oder nicht, und wenn sie es sind, so geben sie uns wertvolle Winke für den Heilplan. (Für den in diesem Gebiete speziell Interessierten erlauben wir uns auf unsere Darlegungen »The modern treatment of congenital malformations« im Journal of the American Medical Association, 13. Sept. 1901, zu verweisen.)

Um falsche Deutungen kindlicher Röntgenbilder zu vermeiden, muss man sich vergegenwärtigen, dass die unteren Epiphysen von Tibia und Fibula ihre Knochenkerne im ersten und zweiten Lebensjahre zeigen und dass sich dieselben mit ihren Diaphysen zwischen dem 18. und 25. Jahre vereinigen. Mit Ausnahme des Röntgenbildes, welches wir bei dem tragikomischen Fall des mit der geheimnisvollen Nadel belasteten Zwerges erhielten, fanden wir keine Ossifikation jenseits des zwanzigsten Lebensjahres.

Die Knochenkerne des Talus und Calcaneus erscheinen intra utero, die des Os cuboideum kurz vor oder nach der Geburt, die der Ossa cuneiforma und des Os naviculare zwischen dem ersten und fünften Lebensjahre. Die Knochenkerne der Mittelfussknochen und der Phalangen zeigen sich vom ersten bis zum zehnten Lebensjahre und verknöchern mit der Diaphyse zwischen dem sechzehnten und zweiundzwanzigsten Lebensjahre. Fig. 30 illustriert die Knochenstruktur und die normalen Epiphysenlinien eines zehnjährigen Knaben in plastischer Weise.

Fig. 29.

Längsfraktur der zweiten Phalanx der grossen Zehe, multiple Fraktur der zweiten und dritten Phalanx der zweiten, und der dritten Phalanx der dritten Zehe, Infraktion der dritten Phalanx der vierten und dorsale Luxation der dritten Phalanx der kleinen Zehe.

Fig. 30.

Normale Struktur der Knochen und der Epiphysen des Fusses eines 10jährigen Knaben.

VI. Schulter und obere Extremität.

Die Schulter kann im Sitzen sowohl als in der Rücken-, Bauch- und Seitenlage skiagraphiert werden. Die Schirmuntersuchung wird am besten im Sitzen vorgenommen. Man benütze dazu entweder einen Stuhl ohne Lehne oder wenigtens einen solchen, dessen Lehne aus dünnem Leder besteht, so dass dieselbe durchgängig für das Röntgenlicht bleibt. Die Bestrahlung findet in perpendikulärer Richtung statt. Die Röntgenröhre soll der Schulter so nahe gebracht werden, als es sich mit den üblichen Schutzvorschriften verträgt. Das Gelenk bilde den Mittelpunkt der Bestrahlung. Häufig gibt eine einzige Aufnahme genügenden Aufschluss. Dieselbe soll dann in der Bauchlage vor sich gehen, da diese im allgemeinen die übersichtlichsten Bilder liefert.

Kinder bedürfen durchschnittlich einer Expositionsdauer von drei Minuten, magere Erwachsene von fünf und fette von sieben bis acht Minuten.

Wie schon in Kapitel III angedeutet, kann das Schlüsselbein sehr deutlich in der Bauchlage dargestellt werden.

Das Schulterblatt zeigt sich nur in der Rückenlage deutlich, wo sich sein dreieckiger Schatten scharf von den Rippenkonturen abhebt. Die Spina scapulae kann man in ihrem dem Schlüsselbein parallel folgenden Verlaufe bis zu ihrem Akromialansatz verfolgen.

Das normale Akromio-Klavikulargelenk zeigt einen auffallenden Hiatus, welcher irrtümlicherweise zu Anfang der Röntgenära wiederholt als ein pathologisches Klaffen der Gelenkenden aufgefasst wurde. Mit der wachsenden Erkenntnis lernte man diese Erscheinung natürlich vollauf würdigen.

Die Gelenkfläche mit ihrem Verhältnis zum Kopfe des Oberarmknochens und das Tuberculum majus und minus müssen deutlich heraustreten. Zwischen dem Schlüsselbein und der Spina scapulae erkennt man den Processus coracoideus als dunklen Schatten.

Geschwülste des Schlüsselbeins lassen sich im Röntgenbilde deutlich darstellen. Der Atrophie und Usur derselben bei Aortenaneurysma wurde schon in Kapitel III gedacht. Der wahre Charakter eines pulsierenden Tumors in der Supraklavikulargrube, welcher irrtümlich für ein Aneurysma der Subclavia gehalten worden war, wurde ebenfalls durch das Röntgenbild enthüllt (siehe Kapitel III, Fig. 10). Es mag noch hinzugefügt werden, dass man bisweilen tuberkulöse Herde im Schlüsselbein findet. Bezüglich der Schlüsselbeinfraktur verweisen wir auf Kapitel II.

Es ist wohl kaum nötig, zu sagen, dass die Differentialdiagnose zwischen Fraktur, Luxation und Distorsion des Schlüsselbeins nunmehr durch die Röntgenstrahlen in den zweifelhaftesten Fällen gemacht werden kann.

Die skiagraphische Untersuchung des Schulterblattes ist bei Tumoren desselben ebenfalls von grosser Wichtigkeit. Wie wertvoll dieselbe bei den verschiedenen Verletzungen der Scapula, speziell wiederum bei Frakturen, ist, geht aus einem unserer Fälle hervor, in welchem aus hier nicht näher zu erörternden Gründen die Diagnose fälschlich auf Fraktur des anatomischen Halses des Oberarmkopfes von mehreren Aerzten, uns eingeschlossen, gestellt worden war, trotzdem eine Fraktur des Schulterblatthalses vorlag. Wir wurden durch das Röntgenbild in den Stand gesetzt, die Fehler beizeiten gut zu machen. Es braucht wohl nicht besonders hervorgehoben zu werden, dass Patient ohne unsere bessere Erkenntnis zeitlebens ein Krüppel geworden wäre. Auch sei bei dieser Gelegenheit auf die zuerst nicht erkannte Rippenfraktur im selben Falle hingewiesen (s. Münchener Medizinische Wochenschrift, 1901, Nr. 17, Fall 5).

Das Schultergelenk ist seit alters her als ein wahres Crux medicorum angesehen worden. Wer hat, Hand aufs Herz, nicht schon hier verschiedene Verletzungen miteinander verwechselt? Da ist zunächst die Unterscheidung zwischen prä- und subglenoidaler Luxation einerseits und der Fraktur des anatomischen Humerushalses andererseits. Ferner dräuen neben den entzündlichen Prozessen einfacher, traumatischer, rheumatischer, arthritischer, syphilitischer und tuberkulöser Natur noch die Neoplasmen, wie die Enchondrome, Osteome, Osteosarkome etc.

Von welchem Werte sich die Strahlen bei früher nicht gewagten Operationen an der Schulter erweisen, geht aus folgendem Falle hervor:

Ein 43jähriger Ingenieur wurde von einem Zweirad überfahren und wegen vermeintlicher Kontusion der rechten Schulter nahezu sechs Monate lang »gesalbt«. Bei der Untersuchung im St. Mark's Hospital fanden wir den rechten Ellbogen vom Körper abstehend und den verkürzten Arm lose herabhängend. Der Humeruskopf liess sich unter dem Processus coracoideus durchfühlen. Die Schulterwölbung ist abgeflacht. Aktive Bewegung im Schultergelenk ist aufgehoben. Der Patient ist also arbeitsunfähig und leidet ausserdem an periodischen Schmerzen, deren Natur wir als neuritisch auffassten. Eine beträchtliche Verdickung, welche sich an der Vorderfläche des Schulterblatthalses konstatieren liess, erregte in uns den Verdacht einer Mitverletzung des resp. Knochenbezirkes. Das Röntgenbild jedoch ergab das völlig unkomplizierte Vorhandensein einer Luxatio praeglenoidalis und völliges Intaktsein des Schulterknochen. (Fig. 31.) Die Verdickung, welche leicht als Frakturlinie am Schulterblatthals hätte gedeutet werden können, war demnach durch fibröse Verdick-

Fig. 31.

Veraltete Luxatio praeglenoidalis humeri.

Fig. 32.



Knochennaht durch den Gelenkkopf wie durch das Akromion mittels Silberdraht.

ungen der Kapselreste verursacht, wie sich auch bei der nachherigen Operation feststellen liess. Da das unter Narkose eingeleitete Repositionsverfahren erfolglos blieb, so schritten wir zur blutigen Einrenkung, wobei wir uns eines eigenen Verfahrens bedienten. Ein nahezu halbmondförmiger Schnitt, welcher am Akromion beginnend, erst zum Sulcus intertubercularis geführt wurde, um dann an der Vorderfläche des Arms senkrecht nach unten verlängert zn werden, legte Gelenk und Akromion frei. Nach Durchtrennung der Verwachsungen liess sich der Humeruskopf in die Gelenkhöhle hineinrollen, die Befestigungsversuche erwiesen sich jedoch als illusorisch. Wir zogen deshalb einen Silberdraht durch den Gelenkkopf sowohl als durch das Akromion und gelang es uns dadurch, den Knochen in richtiger Stellung zu erhalten, wie es auch die alsbald erfolgte Röntgenaufnahme bewies. (Fig 32.) Nach vier Wochen war schon mässige Beweglichkeit vorhanden. Die Operation selbst war reaktionslos verlaufen.

Bezüglich der Frühdiagnose von Osteosarkom verweisen wir auf Kapitel VII. Besonders vergegenwärtige man sich, dass dem Osteosarkome fast immer die Geschichte eines Traumas vorausgeht, so dass bisweilen die Versuchung entstand, die Knochenwucherung in ihrem Beginn als Kallusproliferation anzusehen.

Gerade wie die Röntgenstrahlen bei dem Verständnis der intra- und extrakapsulären Fraktur des Femurkopfes klärend gewirkt haben, so zeigten sie, dass man analogerweise auch nicht immer einen schematischen Unterschied zwischen der Fraktur des anatomischen und chirurgischen Halses oder auch dem transtuberkulären Bruch machen kann.

Fig. 33, welche eine 62jährige Frau betrifft, illustriert dieses Verhältnis deutlich. Die Patientin war auf dem Glatteis ausgeglitten und mit einem heftigen Anprall auf die rechte Ellbogengegend aufgefallen. Ein alsbald herbeigerufener, chirurgisch wohlgeschulter Kollege hatte zuerst die Diagnose auf Kontusion des Oberarms gestellt und Ruhe und feuchte Umschläge angeordnet. Vier Tage später, als wir Patientin zum ersten Mal zu untersuchen Gelegenheit fanden, beobachteten wir ausgedehnte Ekchymosen vom unteren Drittel des Oberarms bis über den Ellbogen hinaus. Derselbe war ebenso, wie die Schultergegend, schmerzhaft. Die letztere zeigte keinerlei Zeichen von Schwellung, dagegen war die Funktion etwas gestört. Krepitation konnte nicht nachgewiesen werden, wohl aber hatte man bei Rotierung des Humerus während kräftiger Fixierung des Oberarmkopfes das Gefühl leichter, abnormer Beweglichkeit. Die Längenverhältnisse waren völlig normal.

Die objektiven Symptome waren also sehr spärlicher Natur und deuteten, mit Ausnahme des unsicheren Nachgiebigkeitsgefühls, keineswegs auf eine Knochenverletzung hin. Eine exakte Diagnose war also ohne Zuhilfenahme der Röntgenstrahlen von vornherein undenkbar.

Das erste Röntgenbild, welches vier Tage nach der Verletzung in der Bauchlage angefertigt war, zeigte eine deutliche Fissurlinie, welche aussen direkt unter der Epiphysenlinie an den Tuberculis beginnt und nach innen zum Collum chirurgicum ausläuft. Dort finden sich auch zwei gezähnte Protuberanzen. Unterhalb der Tubercula haben sich zwei ganz kleine Knochenfragmente vorgeschoben. An dieser Stelle empfindet Patientin bei Druck den Schmerz am intensivsten.

Bei dem zweiten Röntgenbild (Fig. 33), welches zwei Wochen später in der Rückenlage genommen ist, zeigt die Fissurlinie einen viel höheren Verlauf. Während man also beim Studium der letzteren versucht wäre, die Fissur als eine solche des Collum chirurgicum zu klassifizieren, möchte man sie auf Grund des vorderen Röntgenbildes eher als eine des anatomischen Halses oder gar transtuberkulären Charakters ansehen. Die Fissurlinie verläuft unregelmässig zackenförmig. Die Fragmente scheinen geradezu ineinander eingezapft, aber nicht im herkömmlichen Sinne impaktiert.

Durch diese klar ersichtliche anatomische Darstellung der Knochenverletzung liess sich die Abwesenheit äusserlich wahrnehmbarer Schwellung und die unerhebliche Funktionsstörung sehr wohl erklären. Das Bild zeigt auch zugleich, dass das Schultergelenk in keiner Weise in Mitleidenschaft gezogen ist. So wurde denn auch nur eine einfache Schulterkappe aus starker Moospappe angelegt, welche nach drei Wochen schon dauernd entfernt werden konnte. Patientin war um diese Zeit schon wieder im stande, ihren Beruf als Nähterin auszuüben. (Fortschritte der Röntgenstrahlen, Bd. IV.)

Wir sehen aus der Beobachtung dieses Falles von neuem, welch beherzigenswerte therapeutische Lehren wir aus dem besseren anatomischen Verständnis eines Zustandes schöpfen, welcher noch vor wenigen Jahren für uns ein mit sieben Siegeln verschlossenes Buch war.

Die grossen Schwierigkeiten, welche sich einer rationellen Behandlung der Fraktur des anatomischen Halses entgegenzustellen pflegten, sind durch das Röntgenverfahren ebenfalls bedeutend gemindert worden. Als Illustration diene folgender Fall:

Ein 12jähiger Knabe wurde beim Fussballspiel heftig gegen die linke Schulter geschleudert. Der kurz darauf ankommende Kollege konstatierte einen Bruch der Schulter. Am darauffolgenden Tage fanden wir einen geschwollenen und verkürzten Arm, beträchtliche Difformität und eine tiefe Einziehung der Haut unterhalb des Akromions. An dieser Stelle ist eine scharfe Prominenz durchzupalpieren. Abnorme Beweglichkeit und Krepitation waren in mässigem Grade vorhanden. Bei dem Versuch, den Arm vom Ellbogen aus zu rotieren, dreht sich der Humeruskopf nicht mit. Die Diagnose einer Querfraktur des anatomischen Halses war also nicht schwer zu stellen. Bezüglich der weiteren Details schien es uns, als ob es sich um eine laterale Verschiebung der Frag-

Fig. 33.

Fraktur des Humerus, hinten dem anatomischen Hals entsprechend und nach vorn intertuberkulär.

Fig. 34.



Epiphysentrennung des Humeruskopfes, gefolgt von beträchtlicher Dislokationsstellung.

mente handelte, welche sich durch Auswärtsrotation einigermassen auszugleichen schien. Wie sehr wir uns aber in dieser Annahme getäuscht hatten, lehrte uns die Röntgenuntersuchung. Um sicher zu gehen, dass unser Gedächtnis uns nicht später täusche, brachten wir eine kleine Skizze unserer »stillen« Diagnose zu Papier. Wir raten überhaupt jedem Kollegen zu dieser Selbstprüfung, welche das alte Γνῶθι σεαυτόν des Delphischen Tempels ins Praktische übersetzt. Man sieht dann einerseits, wie wenig man sich auf ein selbst hochentwickeltes palpatorisches Talent verlassen kann und andererseits lernt man aus dem Vergleich seiner Skizze mit der naturgetreuen Röntgenplatte seine Urteilsfähigkeit verbessern. Wie aus dem Röntgenbild Fig. 34 ersichtlich ist, steht die Axis der Fragmente nicht bloss im rechten Winkel, sondern die Diaphyse hat sich auch noch dem oberen Fragment entlang in die Höhe geschoben und sich infolgedessen zwischen das letztere und die Haut gezwängt, wodurch sich auch die scheinbare Hautspiessung erklärt. Wir hatten zunächst durch Extension und Abduktion versucht, eine Reposition zu erzielen, es gelang uns aber nur, die beträchtliche Hauttension durch die Abduktion zu beseitigen, eine völlige Reduktion jedoch waren unsere Manipulationen nicht im stande herbeizuführen. So schritten wir denn zur Narkose, welche uns alsbald dahin belehrte, dass sich das kleine Fragment der Diaphyse nicht entgegenführen liess. Da der Berg also nicht zu Mohammed kam, so musste Mohammed zum Berge kommen, und so versuchten wir bei erhobenem Arm die Diaphyse dem Fragment zu apponieren, was unter der Kontrolle der in die Achselhöhle eingeführten Hand auch gelang. Es schien nun in der That, als sei das Reduktionsmanöver so erfolgreich gewesen, dass man den Arm nun wieder senken und in einer Triangel fixieren konnte. Kaum aber trat die Extremität aus der vertikalen Richtung heraus, so entschlüpfte das Fragment wieder in die alte Stellung. Wir beschlossen deshalb, den Gedanken der ambulanten Behandlung überhaupt fallen zu lassen und den Arm in der senkrecht erhobenen Stellung mittelst Gipsverbandes zu fixieren. Wie das durch denselben hindurch genommene Röntgenbild bewies, war die Reduktion geradezu ideal gelungen. Zur Sicherstellung wurde die nächsten zwei Wochen noch Gewichsextension hinzugefügt. Dann wurde die Extremität — abermals in Narkose — etwas gesenkt und in nahezu rechtwinkliger Stellung zur Körperachse wiederum durch einen Gipsverband immobilisiert. Dieses Mal wurde keine Extension angewandt. Nach weiteren zwei Wochen gelang die völlige Senkung des Armes vollkommen, das Fragment im Schultergelenk folgte der Diaphyse, an die es schon fest agglutiniert zu sein schien, ohne jede Kraftanwendung. Es wurde nunmehr eine Gipsschiene angelegt und nach weiteren drei Wochen — sieben Wochen nach dem Unfall — war die Funktionsfähigkeit des Armes wieder völlig hergestellt.

Wie vorsichtig man bei der Beurteilung einer scheinbar gelungenen Reposition sein muss, lehrt die in Fig. 35 veranschaulichte Dislokationsstellung.

Um irrtümliche Auslegungen zu vermeiden, soll man nie ausser acht lassen, dass die knöcherne Vereinigung zwischen der Epi- und Diaphyse des Humeruskopfes vor dem 20. Lebensjahre vollendet ist. Man fasse also die scheinbare Dehiszenz auf dem Röntgenbilde nicht als Frakturlinie auf.

Die Humerusdiaphyse ist nicht selten Sitz periostitischer oder osteomyelitischer Prozesse. Der Schmerz, das Fieber und die allgemeine Hinfälligkeit, welche diesen Affektionen eigen ist, stechen bisweilen so wenig hervor, dass man diagnostisch im Unklaren ist.

Ein Röntgenbild stellt das Vorhandensein eines osteomyelitischen Herdes nicht bloss fest, sondern dient auch als verlässlicher Führer bei der Aufmeisselung desselben. Man achte darauf, dass bei diesen ätiologisch noch so wenig geklärten Fällen häufig ein vorhergehendes Trauma berichtet wird.

Bei einer jungen Dame schien die langsame Entwickelung der Symptome nicht zu Gunsten eines akuten Entzündungsprozesses zu sprechen. Da die begleitenden Schmerzen nur temporär auftraten, so war die Furcht vor einer bösartigen Neubildung nicht völlig ungerechtfertigt. Das Röntgenbild zerstreute alle Bedenken mit einem Schlage, indem es neben dem Vorhandensein periostitischer Proliferation einen zirkumskripten Herd in der Markhöhle des Oberarms nachwies. Derselbe wurde unter der Kontrolle des Skiagramms mittels Meissels freigelegt und die Eiterhöhle ausgeräumt. Dass das Röntgenbild uns bezüglich der Integrität der übrigen Teile wahrheitsgemäss belehrt hatte, ging schon aus der raschen Heilung des Falles hervor. (Vergleiche Kapitel VIII, Fig. 56.)

Frakturen des Humerusschaftes sind auch ohne Röntgenstrahlen leicht zu erkennen. Bei ihrer grossen Neigung zur seitlichen Verlagerung der Fragmente ist es aber oft nützlich, den Heilungsverlauf mittels der Röntgenstrahlen zu kontrollieren.

Fig. 36 z. B. zeigt eine derartige Deviation mässigen Grades bei einem 6jährigen Knaben, welche zugleich die reichliche Callusformation erklärt. Eine derartige Stellung ist schon im stande, eine verhängnisvolle Impaktion des Nervus medianus zu erzeugen.

Das Ellbogengelenk ist von jeher ein Crux medicorum gewesen und auch die alles erleuchtende Röntgen-Aera hat den Schleier, der manchmal über diesem Knie der oberen Extremität schwebt, noch nicht gänzlich zu lüften vermocht. In der neuesten Auflage (1900) von Königs klassischem Lehrbuch der speziellen Chirurgie findet sich sogar noch die Bemerkung (III. Bd., pag. 229), »dass wir fast nie im stande sind, gerade die häufigsten Formen der Ellbogenfraktur anatomisch zu untersuchen«. Diese Anschauung möchte ich nun aber doch nicht unterschreiben, zumal sie

Fig. 35.

Fraktur des anatomischen Halses, in Dislokationsstellung reponiert.
(Man beachte das durch die enorme Callusmasse angedeutete Ausgleichsbestreben der Natur.)

Fig. 36.

Callus-Formation zwischen den in dislocierter Stellung vereinigten Humerus-Fragmenten bei einem 6jährigen Knaben (vier Wochen nach der Verletzung).

aus dem Munde des bewährten Altmeisters der Chirurgie kommt und demgemäss von den Jurantes in verba magistri mit gebührender Andacht als angenehmes Entlastungsmoment vernommen wird.

Welch genaue anatomische Diagnose wir mit Hilfe der Röntgenstrahlen machen können, möge folgender belehrende Fall illustrieren:

Ein 5jähriger Knabe fiel am 24. August ds. Js. aus dem zweiten Stockwerke eines Hauses. Der alsbald citierte Kollege war sich über die Bedeutung der Verletzung sofort klar, denn er konstatierte nebst einigen unbedeutenden Kontusionen einen Bruch des Condylus externus humeri und empfahl die Fürsorge eines Spezialisten. Patient wurde daraufhin in ein Hospital verbracht, wo, soweit ich aus dem mir gewordenen Bericht ersehen konnte, der Arm in Streckstellung immobilisiert wurde. Nach Verlauf von fünf Wochen verliess Patient das Hospital, da er sich wohl befand und jede Schwellung verschwunden war. Nur konnte der Ellbogen nicht in Beugestellung verbracht werden.

Als wir um diese Zeit den Patienten zum erstenmal zu untersuchen Gelegenheit fanden, konnten wir palpatorisch eine nach oben und unten leicht verschiebliche Knochenmasse auf dem Niveau des Condylus externus nachweisen. Die Röntgen-Untersuchung ergab folgenden Befund:

Die erste Aufnahme, bei welcher das Gelenk auf der Streckseite aufliegend gestellt wurde, zeigt das Vorhandensein eines Knochenfragmentes, welches die hier sehr angebrachte Form eines Fragezeichens darbietet. (Fig. 37.) Der Raum zwischen den oberen Gelenkenden der Speiche und Elle einerseits und dem unteren Gelenkende des Oberarmknochens andererseits scheint leer zu sein, was sich durch die in diesem Alter noch vorhandene teilweise Transparenz der Epiphysenknorpel erklärt. Während der ersten Lebensjahre erscheinen nämlich auf dem Röntgenbild überhaupt nur die Schatten der Knochendiaphysen, während die cartilaginösen Gelenkenden einen nur unter besonders günstigen Umständen erzielbaren Schatten werfen, welcher kaum dichter ist als der der umgebenden Weichteile. Diese Verhältnisse müssen, um Irrungen in der Schattendeutung zu vermeiden, genau bekannt sein. Es wäre sehr wünschenswert, wenn eine Kommission von Chirurgen die Verhältnisse der Epiphysenverknöcherung präcisierte, denn bis dato divergieren die in den Lehrbüchern niedergelegten Ansichten über die verschiedenen Perioden des Verknöcherungsprozesses der Epiphysen nicht unbeträchtlich. Wir kommen weiter unten darauf ausführlicher zurück.

Das in Supinationsstellung aufgenommene zweite Röntgenbild, Fig. 38, zeigt das Gelenk in seitlicher Projektion, so dass das Fragment etwas grösser erscheint. Auch tritt der Knorpelteil infolge kürzerer Belichtung etwas deutlicher hervor.

Bei Fig. 38 zeigt sich das untere Ende des Fragmentes bis dicht unter die Cutis reichend. Dort ist auch im Einklang damit eine geringgradige Prominenz wahrnehmbar.

Wir beschlossen nun zunächst, dieses losgelöste Fragment zu reponieren und mittelst Knochennaht zu befestigen und führten demgemäss am 28. September einen Längsschnitt über das lose Fragment hinweg. Dasselbe hing nur ganz lose mit dem umgebenden Gewebe zusammen. Das Gelenkende, bestehend aus der Eminentia capitata und einem kleinen Teil der Trochlea, kehrte sich der Fläche des Diaphysenfragmentes zu, während die frakturierte Fläche des kleinen Fragmentes der Haut anlag. Es hatte sich also total um seine Achse gedreht. Seine Ernährung schien uns deshalb bei einer Annäherung an die Diaphyse gefährdet und so zogen wir vor, es zu entfernen.

Der grösste Teil des Fragmentes bestand aus Knorpel und nur eine kleine seitliche Zone stellte wirkliches Knockengewebe dar. Das letztere findet sich namentlich auf Fig. 37 deutlich ausgeprägt. Der Arm liess sich nach der Entnahme des Fragmentes ohne jegliche Anstrengung in Beugestellung verbringen. Reaktion trat nach der Operation nicht ein. Nech einer Woche schon begannen wir, passive Bewegungen zu machen und ist das Endresultat trotz des Ausfalles eines so wichtigen Knochenteiles recht gut.

Hätten die Angehörigen des Patienten der Aufforderung des ersten Kollegen, durch eine sofortige Röntgenaufnahme den anatomischen Charakter der Fraktur klarzustellen, gefolgt, so würde die Achsendrehung des Fragmentes so früh erkannt worden sein, dass eine Reposition desselben noch möglich gewesen wäre. Es ist wahr, dass die Reposition nicht immer leicht ist, da der Kopf des Radius, indem er durch den Zug des M. Biceps in die Höhe rückt, die Verschiebung des Fragmentes sehr begünstigt. Aber die Röntgenkontrolle überwindet alle diese Schwierigkeiten.

Ein Pendant zu diesem Fall ist der eines elfjährigen Knaben, welcher beim Rollschuhfahren stürzte und den Condylus externus humeri frakturierte. Patient wurde per Ambulanz in ein Hospital verbracht, wo man die Diagnose auf Ellbogengelenksfraktur stellte und den Arm in rechtwinkliger Stellung fixierte. Nach vier Wochen, als ich Patient zum erstenmal untersuchte, war eine spitzwinklige Difformität und totale Ankylose vorhanden. Die Röntgenuntersuchung zeigte das ebenfalls noch teilweise knorpelig erscheinende Fragment nach vorn und oben gerückt, woselbst es bereits adhärent geworden war. Es hatte sich also wie ein Keil in den Gelenkwinkel geschoben. Die zackige Bruchlinie der Diaphyse erscheint wie ein Morsus diaboli auf dem Bild. (Fig. 39.) An eine Reposition des Fragmentes war unter diesen Umständen auch nicht mehr zu denken, weshalb seine Entfernung angeraten wurde. Auch in diesem Falle hatte die frühe Orientierung mittelst des Röntgenbildes den Weg der Reposition vorgezeichnet.

Fig. 37.

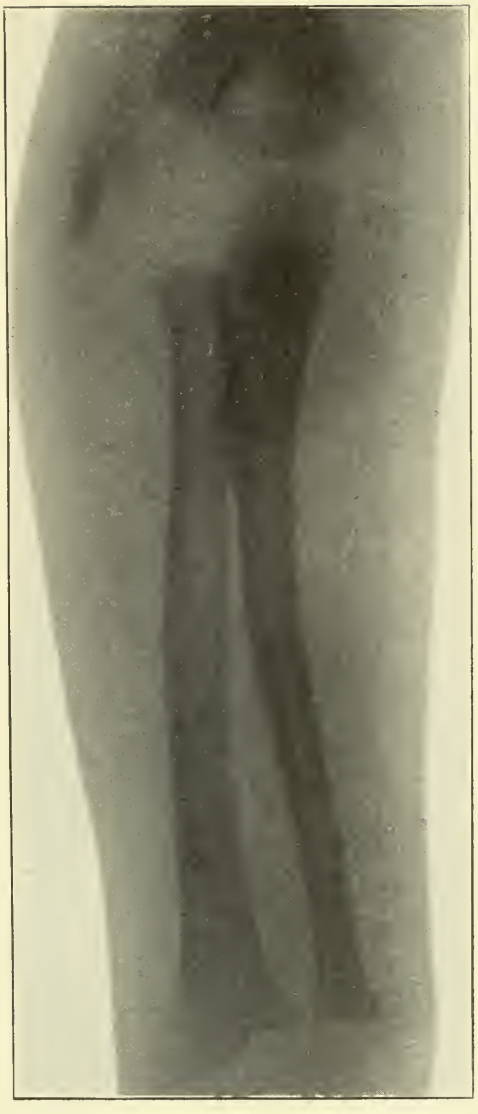

Osteo-epiphysiale Trennung des Condylus externus, auf der Beugeseite aufliegend bestrahlt.

Fig. 38.

Fall, illustriert von Fig. 37, in seitlicher Bestrahlung.

Die Grundsätze, wie wir sie bei Betrachtung des Kniegelenkes (Kapitel V) äusserten, kommen auch beim Ellbogen mehr oder minder zur Geltung. Obgleich die bekannten Lehrbücher keineswegs in Verlegenheit geraten, wenn es sich um die Aufzählung von mehr oder minder charakteristisch ausgesprochenen Anzeichen des oder jenes Verletzungstypus handelt, so zeigt die klinische Erfahrung doch nur zu markant, wie wenig sie den Untersucher manchmal gegen die gröbsten Irrtümer gewappnet haben.

Und solche Irrtümer begangen zu haben, ist keineswegs das ausschliessliche Privilegium der so gern bekrittelten praktischen Aerzte gewesen, sondern ein Hauch davon war auch zuweilen in den höchsten akademischen Kreisen zu verspüren.

Greifen wir einen alltäglichen Fall heraus. Eine Dame in mittleren Jahren erleidet bei einem Falle vom Zweirad eine Luxation des Ellbogens nach hinten. Der herbeigerufene Kollege diagnostizierte eine Fraktur des unteren Humerusendes. Er fasst das nach hinten geglittene Olekranon als die nach gleicher Richtung verschobenen Kondylen auf, was einigermassen durch das sofortige Eintreten eines beträchtlichen Blutergusses zu entschuldigen ist, welcher bei seinem Eintreffen sich bereits gebildet hatte. Er stützte sich ferner auf das angebliche Vorhandensein von Krepitation und auf die falsche Beweglichkeit. Natürlich war nach vier Wochen, als wir den Fall zuerst zu untersuchen Gelegenheit fanden, eine erhebliche Difformität in der Ellbogengegend vorhanden, welche thatsächlich in der Patientin die Ueberzeugung wachgerufen hatte, dass »etwas nicht richtig« sei. Das Röntgenbild klärte die Situation sofort und war es unter seiner Leitung zum Glück noch möglich, die luxierten Teile zu reduzieren. Hier wäre das Röntgenbild freilich ein »J'accuse« gewesen.

In solchen Fällen ist es die Pflicht der Kollegialität, dem Patienten sorgfältig zu erklären, dass im Hinblick auf den hohen Grad der Anschwellung des Gelenkes ein derartiger Irrtum leicht begangen werden konnte, so dass der Kollege in den Augen des nur zu tadelbereiten Laienpublikums entlastet wird. Man denke dabei an den bedeutsamen Spruch von dem Splitter in des Bruders und dem Balken im eigenen Auge.

Uebrigens birgt eine derartige Lektion das Gute in sich, dass sie dem mit gesundem Menschenverstand begabten Sünder eine derartige Lektion erteilt, dass er ein für allemal vor so eklatanten Irrtümern bewahrt bleibt.

Andererseits ist bei schweren Ellbogengelenksverletzungen das Röntgenbild das beste Verteidigungsdokument für den, welcher die erste Hilfe leistete. Nehmen wir z. B. eine multiple Fraktur, wie sie Fig. 40 darstellt. Da ist eine perfekte Restitutio ad integrum von vorneherein eo ipso ausgeschlossen. Gestützt auf ein Röntgenbild, welches die Zerschmetterung des Ellbogengelenkes in einzelne Splitter darstellt, wird ein diffor-

miertes und ankylosiertes Ellbogengelenk sich stets rechtfertigen lassen.

Ja, es müsste schon ein vollendeter Narr sein, der angesichts eines derartigen Röntgenbildes das Verlangen einer tadellosen Heilung stellte.

Zugleich setzt aber selbst in solch unwillkommenen Fällen das Röntgenbild den Arzt in die Lage, die Stellung des einen oder anderen Fragmentes günstiger zu gestalten und bei wiederholtem Verbandwechsel kann es auf diese Weise doch auf den Verlauf erheblich einwirken. Seit wir uns mittelst der Bestrahlung durch den Gipsverband hindurch von der richtigen oder falschen Lage der Fragmente so leicht überzeugen können, hat sich auch unser therapeutischer Horizont nach dieser Richtung hin erheblich erweitert, so dass wir das Ideal einer Restitution zwar nicht erreichen, aber demselben doch sehr viel näher gekommen sindt

Die seltene Luxatio postero-medialis, welche leicht mi Fraktur verwechselt wird, stellt sich in Fig. 41 dar.

Der Nervus medianus und radialis wird, wie wir klinisch zu unserem Leidwesen erfahren, sehr häufig durch Knochensplitter zerrissen. Eine derartige Nervenzerreissung lässt sich nun allerdings durch das Röntgenbild nicht skizzieren. Bei genauer Lokalisation können wir jedoch unter Nachweis von Knochensplitterung in der Richtung der resp. Nerven und in Verbindung mit den bekannten Störungen im Ausbreitungsgebiet derselben eine positive Diagnose stellen, und dementsprechend die Frage, ob eine Neurorrhaphie indiziert ist oder nicht, sofort entscheiden.

Die Einbettung des Nervus radialis im Knochengewebe ist verschiedenemale Gegenstand operativer Eingriffe unsererseits geworden.

So hatten wir Gelegenheit, ein 14jähriges Mädchen zu operieren, welches vor sieben Jahren einen Fall von einer hohen Treppe erlitten hatte, wobei es mit dem Ellbogen heftig gegen einen Pfosten angeprallt war. Der Arm wurde von einem sehr tüchtigen Kollegen in Streckstellung immobilisiert. Bald darauf stellte sich eine beträchtliche Funktionsstörung ein.

Als wir am 31. Juli dieses Jahres den Fall zum erstenmal zu untersuchen Gelegenheit fanden, konstatierten wir völliges Unvermögen, etwas zu greifen oder Supinationsbewegungen auszuführen. Die ganze Hand hing schlaff in Beugestellung herab. Die Supination des Vorderarmes war ebenso unausführbar wie die Abduktion des Daumens. Die beiden Endphalangen können durch die M. lumbricales und interossei um ein weniges gestreckt werden. Die Röntgenuntersuchung (Fig. 42) ergab das Vorhandensein einer immensen Verdickung des Condylus externus humeri, woraus wir entnehmen zu dürfen glaubten, dass der Nervus radialis verletzt und in die grosse Callusmasse eingebacken wurde. Obgleich nach Verfluss einer so langen Zeit eine Restitutio in integrum nicht mehr wohl zu erwarten war, so glaubten wir doch, durch

Fig. 39.



Fraktur des Condylus externus mit Inneninversion des Fragmentes.

Fig. 40.

Excessive Callus-Formation nach multipler Fraktur des unteren Humerusendes bei einem 16jährigen Mädchen.

Fig. 41.

Luxatio postero-medialis bei einem 12jährigen Knaben, eine Stunde nach der Verletzung.

Fig. 42.

Ellbogen bei traumatischer Radialislähmung.

Fig. 43.

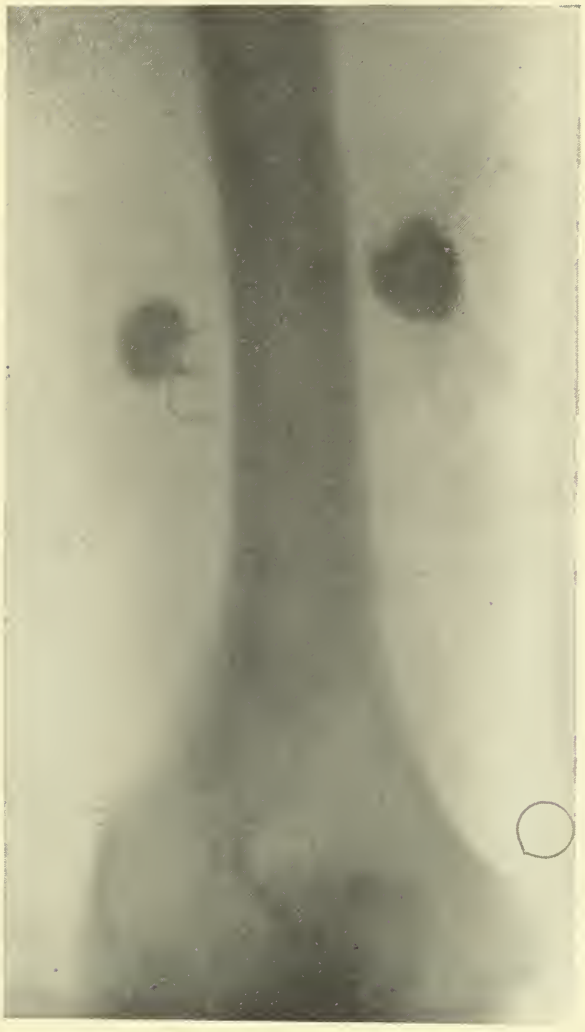

Lokalisation von Kugelteilen mittelst Drahtbuchstaben.

eine Freilegung des Nerven und Resektion der überschüssigen Knochenmassen eine Verbesserung der Funktion erzielen zu können. Am 3. August legten wir demgemäss das Terrain durch einen Längsschnitt bloss, wobei sich der Nervus radialis völlig von Knochenmasse umgeben erwies. Erst durch ausgiebige Abmeisselung gelang es, freie Bahn zu schaffen. Die Besserung war eine ganz überraschende und hat sich, trotzdem eine so lange Zeit seit der Verletzung verflossen ist, Beweglichkeit der Hand eingertellt, welche noch beständig zuzuwenhen scheint.

Fig. 43 stellt zwei Kugelframente im Oberarm eines 28jährigen Mannes dar, welche während einer zwei Jahre langen Einbettung paralytische Erscheinungen hervorgebracht hatten, die sich nach der Extraktion verloren. Bezüglich der Lokalisation mittels Drahtbuchstaben verweisen wir auf den allgemeinen Teil.

Betreffs der Möglichkeit von Missdeutungen der Verknöcherungslinien kindlicher Epiphysen wolle man sich vergegenwärtigen, dass ein Knochenkern innen am Capitulum humeri zwischen dem zweiten und dritten Lebensjahre, ein anderer im inneren Condylus im fünften, ein dritter in der Trochlea zwischen dem elften und zwölften Lebensjahre und gleich darauf ein vierter im äusseren Epicondylus erscheint. Der Nucleus des inneren Epicondylus vereinigt sich mit der Diaphyse zwischen dem sechzehnten und zwanzigsten Lebensjahr; die drei anderen jedoch verknöchern unter sich selbst im siebenzehnten Lebensjahre und erzeugen dann die gesamte knöcherne Epiphyse, welche ihre Knochenverbindung mit der Diaphyse um das zwanzigste Lebensjahr vollendet.

Bei sehr jungen Kindern erscheint die Eminentia capitata als völlig vom Humerus gelöst. Man muss dies genau wissen, um dieselbe auf dem Röntgenbild nicht als ein Bruchfragment aufzufassen.

Das epiphyseale Gewebe ist eben bei diesem scheinbaren Hiatus noch nicht genügend ossifiziert, um einen Eindruck auf der Platte zu hinterlassen.

Es sei hinzugefügt, dass die untere Humerusdiaphyse aus vier Knochenkernen besteht, welche erst zwischen dem achten und siebenzehnten Jahre verknöchern.

Die Epiphysen der Trochlea sowohl als des Olekranons verknöchern zwischen dem siebenten und zwölften Lebensjahr, woraus es sich erklärt, dass ein Knochenkern noch mit seinen benachbarten Epiphysenkernen und der Diaphyse mittelst Knorpelgewebe in Verbindung steht, so dass sie wie isolierte Knochenstücke aussehen; dasselbe wäre man dann irrtümlicherweise versucht, ebenfalls als ein Knochenfragment anzusprechen.

Man bedenke ferner, dass Frakturen im kindlichen Alter in ihren Ossifikationsvorgängen durch verschiedenerlei Anomalien der Knochenentwicklung, wie bei Rhachitis z. B., beeinflusst werden.

Entzündliche Prozesse im Ellbogengelenk müssen von denselben Gesichtspunkten beurteilt werden, wie die des Kniegelenkes (vgl. auch Kap. VII).

Der Bruch des Olekranons findet sich nunmehr auch häufiger als vor der Röntgenära. Unsere Beobachtungen widerlegen auch die allgemein verbreitete Ansicht, dass dieselbe vor dem fünfzehnten Lebensjahre sich nicht ereigne. Wir sind der Ansicht, dass sie sich von der Zeit der Entwicklung des Knochenkernes an beobachten lässt.

Nach Analogie der Behandlung der Kniescheibenbrüche soll man die Fragmente nur dann mittelst Silberdraht vereinigen, wenn sich eine erhebliche Diastase derselben nachweisen liess.

Dass die Fraktur des Kronenfortsatzes der Elle, welche wir selten und dann zumeist nur im Gefolge der hinteren oder lateralen Luxation der Speiche oder der Elle zu beobachten gewohnt waren, thatsächlich viel häufiger vorkommt, lässt sich ebenfalls aus längerer Erfahrung mittelst der Röntgenstrahlen ergründen. Die Thatsache, dass wir kürzlich einmal während des Zeitraumes von nur zwei Monaten bei vieren unserer Patienten die Fraktur des genannten Typus nachweisen konnten, scheint uns einen beredten Ausdruck für eine solche Annahme zu bilden.

Bedenkt man, dass selbst der normale Processus kaum durchpalpiert werden kann, so begreift man wohl, dass sich auch seine Bruchfragmente nicht leicht durchfühlen lassen. Die kräftigen Ligamenta lateralia sowohl als das durch die Sehne des Musculus brachialis verstärkte Ligamentum annulare decken den Fortsatz direkt, so dass eine Dislokation des frakturierten Fragmentes in den wenigsten Fällen zu stande kommt. Krepitation ist demgemäss auch nur selten zu erzeugen. Nur wo eine Ekchymose in der Plica cubiti vorhanden ist, dürfte sich gleich der Verdacht auf eine derartige Verletzung lenken.

Das ausgesprochenste Symptom jedoch, ein bei starker Flexion hervorgerufener intensiver zirkumskripter Schmerz in der Ellbogenfalte, erzeugt durch das Hineinstossen des Fortsatzes in die Fossa anterior, ist subjektiver Natur.

So kann man wohl dreist behaupten, dass ohne Röntgenstrahlen die Diagnose nur selten mit positiver Sicherheit gestellt werden konnte. Und damit steht und fällt auch fast immer die Prognose. Wir wissen, dass bei geringfügiger Neigung zur Dislokation die Prognose selbst dann ziemlich günstig war, wenn die Diagnose gar nicht gestellt wurde, dass aber die Funktion des Ellbogens erheblich beeinträchtigt wurde, sobald das Fragment aus seiner Stellung rückte. Allerdings ist die Diagnose um so leichter, je bedeutender die Dislokation der Fragmente sich erweist. Wir brauchen uns aber heutzutage über die Korrektur dieses früher so gefürchteten Umstandes keine grossen Sorgen mehr zu machen, denn unter der Mentorschaft des Röntgenbildes ist der Repositionsmodus des Fragmentes sehr vereinfacht.

Die Nachbehandlung geschieht am besten in einem Gipsverband in rechtwinkliger Stellung. Bei unseren Fällen war stets ein Deviation des Fragmentes vorhanden, welche in das Gelenk projizierte, so dass die Beweglichkeit erheblich gestört wurde (vgl. Fig. 58).

Man muss, wenn die Reposition nicht gelingt, das hervorspringende Knochenstück dann entfernen. Bezüglich weiterer Beobachtungen verweisen wir auf die »Fraktur des Processus coronoideus ulnae«, Deutsche Zeitschrift für Chirurgie, Juliheft 1901.

Die Fraktur der Diaphyse der Ulna hat, wie bekannt, eine grosse Neigung zur Dislokationsstellung. Wird eines der Fragmente gegen den Radius gepresst, so mag eine Synostose entstehen, welche Pro- und Supination illusorisch macht. Bezüglich der Grundsätze der Korrektur solcher in krüppelhafter Stellung vor sich gegangener Heilungsprozesse vergleiche den Abschnitt über die Radiusfraktur.

Die Fissur des Capitulum ulnae ist nicht selten in Gemeinschaft mit der Fraktur des karpalen Radiusendes zu finden, wie wir seinerzeit nachwiesen.

Bei der Fraktur beider Vorderarmknochen ist eine genaue Adaptierung der Bruchstücke für die spätere Funktion der Vorderarmknochen von besonders grosser Bedeutung. Wenn schon die Einzelfraktur des Radius oder der Ulna die Supination zu hindern im stande ist, wodurch die Ausübung manches Gewerbes geradezu illusorisch werden mag, wie viel mehr muss eine Winkelstellung oder gar ein Uebereinandergreifen der Fragmente bei beiden Vorderarmknochen die Funktion beeinträchtigen. Der folgende Fall möge dieses illustrieren:

Vor einem halben Jahre wurden beide Vorderarme eines Fabrikarbeiters von einem Treibriemen erfasst und um ein grosses Rad herumgeschleudert, infolgedessen die Vorderarmknochen beiderseitig frakturierten. Patient wurde alsbald in ein Hospital verbracht, wo man sich sofort bemühte, die bedeutende Dislokationsstellung der vier gebrochenen und teilweise zersplitterten Knochen zu reduzieren. Es hatte zuerst den Anschein, als ob die Reduktion zufriedenstellend gelungen wäre, die Schwellung verschwand, die Hände blieben jedoch steif und mit Ausnahme der Daumen gelähmt. Auch waren beide Hände unempfindlich. Da zu verschiedenen Zeiten ausgedehnte Oedeme bestanden hatten, so nahmen wir an, dass die Lähmung sowohl, als auch die Sensibilitätsstörung ischämischer Natur war. Die auch jetzt noch vorhandene Muskelatrophie deutet ebenfalls auf einen seiner Zeit vorhanden gewesenen Zerfall kontraktiler Muskelelemente hin.

Am 24. Juli ds. Js. hatten wir zum erstenmal Gelegenheit, Patient zu untersuchen, wobei wir eine beiderseitige Winkelstellung, abnorme Beweglichkeit und die bereits oben erwähnten Funktionsstörungen beobachten konnten.

Die Röntgenbilder veranschaulichten rechterseits ein erhebliches Uebereinanderliegen der Radialfragmente in der Mitte

und eine seitliche Abweichung der Ulnarfragmente einen Zoll weiter unten.

Linkerseits stehen die beiden Knochenenden übereinander. (Fig. 44.) Ausserdem hat sich bereits eine Knochenbrücke zwischen dem unteren Fragment der Ulna und dem oberen des Radius gebildet, ein Umstand, der allein schon die Rotationsmöglichkeit völlig ausschloss. Am 3. August entschlossen wir uns zur Korrektur des rechten Armes, indem wir durch einen schiefen Semilunarschnitt beide Knochen unter der Leitung des Röntgenbildes auf der Streckseite freilegten. Durch starke Extension gelang es, die Verkürzung gänzlich auszugleichen. Die Fragmentenden wurden nun mittelst Silberdraht vereinigt. Wie aus dem fünf Wochen später genommenen Röntgenbild (Fig. 45) ersichtlich ist, verblieb der Radius in tadelloser Apposition, die Ulna dagegen verschob sich um ein geringes nach der Seite. Die Callusbildung hat jedoch eine so glückliche Form angenommen, dass weder eine Protuberanz, noch eine Inversion entstand.

Fünf Tage später legten wir die linke Frakturregion in derselben Weise frei. Hier gelang es nun trotz ausgedehnter Freilegung und Durchtrennung der Synostose nicht, die Verbiegung auszugleichen, so dass ich mich zu einer kleinen Knochenverkürzung entschliessen musste. So machten wir denn aus der Not eine Tugend und gaben mittelst der Stichsäge den Knochenenden eine solche Form, dass sie sich ineinander einzähnen liessen.

Wie aus dem sechs Wochen später genommenen Röntgenbild hervorgeht, ist dieser Versuch beim linken Radius besonders schön gelungen. Bei der Ulna ist eine kaum nennenswerte seitliche Deviation vorhanden. Die Marklinien zeigen jedoch auf dem Bild keinerlei axiale Divergenz. Inspektion und Palpation hatten den Eindruck hinterlassen, dass die Axis tadellos war, das Röntgenbild belehrte uns jedoch anders und gab uns noch nach sechs Wochen die Chance, die kleine Verbiegung auszugleichen. Die Heilung erfolgte beiderseits per primam intentionem. Linkerseits war infolge des Nichtgebrauchs der Naht die Vereinigung schneller vor sich gegangen. Um der Konsolidation sicher zu sein, immobilisierten wir bis vor kurzem, d. h. wir liessen die Gipsschienen temporär abnehmen und dann die Arme massieren. Das Endresultat ist zufriedenstellend. So sehen wir, dass, seitdem sich der segenspendenden Fee Asepsis die Märchenprinzessin Röntgenlicht hinzugesellt hat, die Korrektur selbst ausgedehnter Deformitäten sich in einfacher und sicherer Weise vollzieht.

Der Radius ist der am meisten verfolgte Märtyrer des menschlichen Skeletts. Wenn man bedenkt, dass die Fraktur seiner karpalen Epiphyse den allerhäufigsten Bruchtypus darstellt — zum mindesten 18 Proz. aller Frakturen — so gewinnen wir einen Eindruck von der unendlichen Wichtigkeit dieses Knochens.

Die isolierte Fraktur des Radiuskopfes wurde ebenfalls als ein seltenes Vorkommnis angesehen. Auch hier haben die

Fig. 44.

Difform vereinigte Fractura antibrachii.

Fig. 45.

Die durch Fig. 44 illustrierte Difformität durch Knochennaht korrigiert.

Röntgenstrahlen unsere Ansichten modifiziert. Wenn das kleine Fragment des Speichenköpfchens sich abgetrennt hat, so kann man es wohl als einzelnes Fragment verhältnismässig leicht durchpalpieren. Man erkennt es auch daran, dass es, während man abwechselnd Pro- und Supinationsbewegungen ausführt, an den Rotationen des Vorderarmes nicht teilnimmt.

Bei einem derartigen Verschiebungsgrad fehlt die Krepitation auch selten, so dass man dann der diagnostischen Kriterien schon genug hat. Dazu kommt zum Ueberfluss noch der intensive Bruchschmerz an der resp. Stelle. Ja, bisweilen kann man die Diagnose schon bei einfacher Inspektion stellen, wenn sich infolge des Vorwärtszuges seitens des Biceps eine kleine Hervorwölbung bildete.

Wo aber die Dislokationsstellung sich vermissen lässt, da denkt man eher an eine Kontusion oder Distorsion. Eine derartige Illusion ist um so leichter verständlich, wenn die der Verletzung auf dem Fusse folgende Anschwellung die Symptome verschleiert, zumal auch keine falsche Beweglichkeit existiert. Früher war man nur bisweilen so glücklich, die richtige Diagnose unter der Narkose zu stellen.

Es leuchtet nun ein, dass, wenn die Erkennung der einfachen Fraktur schon so viel Schwierigkeiten darbietet, dies bei der Fissur in noch viel höherem Masse der Fall ist. Wir glauben kaum, dass das Vorhandensein einer solchen jemals sicher bewiesen wurde und andererseits hegen wir die Ueberzeugung, dass mit unserer wachsenden Erkenntnis und Erfahrung die Fissur des Radiuskopfes nunmehr gar nicht so selten als solche erkannt werden wird.

Wir hatten in der Januarsitzung (1901) der chirurgischen Sektion der New Yorker Academy of Medicine Gelegenheit, folgenden illustrativen Fall vorzuführen:

Ein 24jähriges Mädchen hatte bei einem Fall von der Treppe ihren rechten Ellbogen gegen eine vom Geländer hervorstehende Eisenkante gestossen. Ein Arzt, welcher alsbald zur Stelle war, fand den Ellbogen bedeutend angeschwollen und schmerzhaft. Die Anzeichen einer Fraktur fehlten.

Als wir zwei Tage später untersuchten, fanden wir den Arm im rechten Winkel gebeugt und die Gegend des Ellbogengelenks im Zustande beträchtlicher Schwellung und Empfindlichkeit. Diese Erscheinungen verteilten sich gleichmässig über den ganzen Bezirk.

Ueber dem Speichenkopf war eine Ekchymose sichtbar. Es wurde nun ein Röntgenbild in Supinationsstellung genommen, währenddem Patient auf dem Rücken lag. So klein die Fissurlinien auch waren, traten sie doch auf der Platte unverkennbar hervor. Im ganzen waren zwei Risse nachzuweisen. Die eine Risslinie erstreckte sich durch den Rand der Circumferentia articularis. Die andere hatte ein dreieckiges Knochenfragment formiert, dessen Grundlinie von dem inneren Stand der Circum-

ferentia articularis und dessen Spitze von einem vom Radiushals abgerissenen Splitter gebildet war.

Die Behandlung bestand in der einfachen Anlegung eines Gipsverbandes in rechtwinkliger Stellung, wobei der Vorderarm in Semipronation gehalten wurde.

Eine zweite Aufnahme, welche vier Wochen später vorgenommen wurde, zeigte ideale Vereinigung. Nur die äussere Portion der Circumferentia articularis ragte etwas weiter hervor.

Wir erfahren aus dieser Beobachtung fernerhin, wie rasch sich die Spuren einer Fissur verwischen, da ja immer nahezu normale Apposition vorhanden ist, ein Umstand, der von forensischer Bedeutung werden kann.

Die Funktion des Arms war erst nach Verlauf von drei Monaten wieder gänzlich hergestellt, da das Gelenk zuerst ziemlich steif war und erst durch fortgesetzte Massagebehandlung frei wurde. Wenn man sich vergegenwärtigt, dass die Fissur des Speichenkopfes einen ausgesprochen intraartikulären Charakter trägt, so versteht man das natürliche Vorhandensein eines blutigen Gelenkergusses, welcher hinwiederum sowohl die gleichmässige Schwellung im Beginn, als die durch Adhäsionsbildung bedingte Steifigkeit im späteren Verlauf erklärt.

Wir ziehen fernerhin aus der Beobachtung dieses Falles die Lehre, dass, wo immer das Röntgenbild die Abwesenheit jeglicher Deviationstendenz nachweist, man schon am zehnten Tage nach der Verletzung passive Bewegungen beginnen darf, ohne befürchten zu müssen, dass eine Dislokationsstellung dann noch eintritt. Dies gilt sowohl von der Fissur als der kompletten Fraktur. Verlässt man sich so auf seinen skiagraphischen Mentor, so kann man auch bessere Heilungsresultate erwarten, als wie sie uns früher beschieden waren. Und selbst bei derjenigen gefürchteten Form, bei welcher der frakturierte Radiuskopf beträchtlich disloziert ist, kann man unter der Aegide der Röntgenstrahlen sehr viel mehr thun resp. verhindern.

Bei einem zweiunddreissigjährigen Mann hatten wir seiner Zeit Gelegenheit, die Fraktur des Radiuskopfes vor der Röntgenbestrahlung zu erkennen. Es war dies dadurch leicht gefallen, dass das bedeutend abgewichene obere Radiusfragment sich frei hin- und herbewegen liess. Wir hatten uns nun vorgestellt, dass wir dasselbe reponiert hätten, fanden jedoch bei der Bestrahlung durch den gleichzeitig angelegten Drahtgipsverband, dass die Reposition ein Fehlschlag war. Wir versuchten nun dieselbe nochmals in der Narkose, wo sie gut gelang. Es scheint uns, dass die Reduktion sich am besten in halber Streckstellung ausführen lässt (vgl. Fig. 64 und 65 unseres Lehrbuchs der Frakturen, W. B. Saunders & Co., London und Philadelphia, 1900).

Bei der besagten Dislokationsstellung nun soll man im Gegensatz zu dem oben geschilderten Zustand das Immobilisationsverfahren auf Wochen hinaus anwenden, denn eine vorzeitige

Kontraktion des Biceps wäre schon im stande, das reponierte Bruchfragment wieder aus seiner Lage zu rücken. Dann würde man ausgedehnte Callus- und Adhäsionsbildung zu gewärtigen haben, wodurch die Notwendigkeit der Resektion des Radiuskopfes sich aufdrängen würde.

Die gleiche Operation würde bei der Trennung kleiner Fragmente vom Knorpel indiziert sein, da dieselben als Fremdkörper wirken würden, wodurch die Funktion des Ellbogens erhebliche Störungen erlitte. Es ist überflüssig, näher zu erörtern, wie die Röntgenstrahlen auch bei dieser Eventualität uns beratend zur Seite ständen, so dass wir schon vor der Operation über einen wohlbereiteten Plan verfügen dürfen.

Die Fraktur der Radiusdiaphyse besitzt dieselbe wohlbekannte Dislokationsneigung wie ihre Genossin. Zur Illustration diene folgender belehrender Fall: Bei einem Manne zeigte das Röntgenbild, dass das untere Fragment des in seiner Mitte gesplitterten Radius stark ulnarwärts disloziert war. Die Reduktion war seiner Zeit ohne Narkose versucht worden und schien zufriedenstellend gelungen zu sein. Das durch den alsbald angelegten Gipsverband hindurch genommene Röntgenbild belehrte uns jedoch, dass trotz der geraden Richtung des Vorderarmes und des Fehlens jeglicher Prominenz an der Bruchstelle bei der Palpation die Adaptierung nur unvollkommen war. Wir reponierten deshalb nochmals in der Narkose und bei sehr starkem Gegendruck, welcher durch einen auf der gegenüberstehenden Ulnarseite aufgesetzten Gazebausch und eine bedeckende Schiene entsprechend verstärkt wurde. Auf die Radialseite des Handgelenks sowohl, wie in die innere Ellbogengelenksgegend wurde ebenfalls jeweils ein dicker Gazebausch angebracht und darüber eine Schiene gesetzt.

So war denn die Radiusbruchstelle evertiert und die gegenüberliegende Ulnarregion sozusagen invertiert worden. Das später genommene Röntgenbild zeigte dann die Bruchenden in tadelloser Apposition (vgl. Münch. Medizin. Wochenschrift, Nr. 1, 1901).

Die Fraktur des karpalen Radiusendes stellt, wie schon oben angedeutet wurde, den allerhäufigsten Bruchtypus dar. Man rechnet gewöhnlich 18 Proz., uns scheint jedoch ein Prozentsatz von 22 nicht zu hoch gegriffen zu sein.

In der kurzen Spanne Zeit, welche seit der Entdeckung der Röntgenstrahlen verstrichen ist, hat sich bereits herausgestellt, dass die Fraktur des unteren Radiusendes (Fractura radii loco classico, auch fälschlich Collesfraktur genannt) anatomisch durchaus keinen einheitlichen Frakturtypus darstellt. Es lässt sich derselbe durchaus nicht immer durch einen 1—$1^1/_2$ cm oberhalb der Gelenkfläche der Karpalepiphyse verlaufenden Knochenspalt charakterisieren, wodurch infolge einer charakteristischen Drehung des unteren Fragmentes das Handgelenk eine Form annehme, welche sich mit einer Gabel (Displacement à la fourchette) oder einem Bajonett

oder einem verschobenen Z am besten vergleichen liesse. Zugegeben, dass die von Colles ursprünglich normierte Form der Mehrzahl dieser Frakturtypen entspricht, so bleibt doch noch eine ansehnliche Gruppe, welche sich ganz erheblich von dem alten Schema unterscheidet.

Die erste Modifikation, welche sich die Anatomie dieser Bruchform durch die Röntgenstrahlen gefallen lassen musste, war die unseres Wissens von uns festgestellte Mitverletzung der Ulna (The Roentgen Rays in Surgery, 2nd Panamerican Congress, Mexico, November 16—19, 1896, und International Medical Magazine, Mai 1897). Es war uns von Februar 1896 bis heute Gelegenheit gegeben, die Fraktur des karpalen Radiusendes an 104 Fällen zu studieren, und haben wir die gleichzeitige Fissur oder Fraktur des Ulnarköpfchens im ganzen 21mal gefunden, darunter figurierte die Fissurform 16mal (stets bei Erwachsenen), während die ausgesprochene Fraktur nur in fünf Fällen, und zwar im Alter von 10—15 Jahren, beobachtet wurde. Bei der ausgesprochenen Fraktur war nie eine bedeutende Verschiebung des Ulnarfragmentes vorhanden, in drei Fällen war sie kaum nennenswert. In sämtlichen Fällen war die Fissur- resp. Bruchlinie eine quere. Stets hatte die Verletzung durch einen Fall auf die dorsalflektierte Hand stattgefunden, und scheint es, dass die Gewalteinwirkung ausnahmslos eine hochgradige war. Der Mechanismus der Verletzung dürfte sich dadurch erklären, dass, wenn sich die dorsalflektierte Hand beim Falle nach innen dreht, wodurch das Radiusfragment stark gegen das untere Ulnarfragment gedrängt wird, entweder eine Seitwärtsverbiegung eintritt (Fig. 46), deren Folgen oft noch nach Jahren zu erkennen sind, oder aber — nach unserer Ansicht — noch viel häufiger ein Riss durch das Ulnarköpfchen (Fig. 47) oder gar eine Fraktur (Fig. 48).

Wenn man sich vorstellt, dass bei den Fissurfällen keine Klaffung der den ganzen Knochen durchsetzenden Spalträndер vorhanden ist, die Fragmente vielmehr gut aneinander lagen, so begreift man leicht, wie ohne die Hilfe der Röntgenstrahlen die Diagnose kaum gemacht werden konnte.

Die Bruchspalte kann ja so geringfügig sein, dass selbst ein Röntgenbild sie nur bei sorgfältiger Untersuchung erkennen lässt. Bei einem unserer Skiagramme z. B., welches die Hand einer 45jährigen Frau darstellt, die aus beträchtlicher Höhe herabgefallen war, veranschaulichte der quere Ulnarriss, welcher in exakter Fortsetzung der Radius-Bruchlinie gelegen ist, die Fortwirkung des Stosses vom Radiusfragment her gegen die Ulnarportion.

Versäumt man ausser der gebräuchlichen Aufnahme in Pronationsstellung auch noch eine zweite in Supinationsstellung zu machen, so kann es passieren, dass man eine ausgesprochene Fraktur gänzlich übersieht (Figg. 49 und 50, vergl. auch unseren Bericht: »Ueber einen verhängnisvollen radiographischen Irrtum«, Deutsche Medizinische Wochenschrift, 1900, Nr. 2).

Fig. 46.

Hohe Fraktur des karpalen Radiusendes, Knochenkontusion zwischen Epi- und Diaphyse zeigend, nebst Infraktion der Ulnarepiphyse und Seitwärtsverschiebung derselben.

Fig. 47.

Extraartikuläre Fraktur des karpalen Radiusendes mit spiraler Infraktion des unteren Ulnarendes vergesellschaftet.

Fig. 48.

Extraartikuläre Fraktur des karpalen Radiusendes, vergesellschaftet mit Fraktur des Halses der Ulna, in Schiefstellung geheilt.

Der von uns berichtete Fall eines 16jährigen Knaben, welcher eine Stunde vor der Aufnahme acht Stufen einer steilen Treppe heruntergefallen war, veranschaulicht ebenfalls die Möglichkeit eines solchen Irrtums. Nur bei sorgfältigem Studium der ersten Aufnahme konnte man einen Riss durch die Ulnar-Epiphyse erkennen. Wird überhaupt die Aufnahme gleich nach erfolgter Fraktur gemacht, so ist bei nicht vorhandener Verschiebung der Fragmente die Bruchlinie auf dem Röntgenbilde nie so deutlich als nach Verlauf einiger Tage.

So hätte man denn auch in diesem Falle ohne ein gutes Röntgenbild die Mitverletzung der Ulna nicht erkennen können, da die Palpation keinerlei Auskunft gab.

Die Palpation wies überhaupt nur in vier unserer Fälle eine ganz leichte Beweglichkeit nach, das Nachgiebigkeitsgefühl war aber durchaus nicht so deutlich ausgeprägt, dass man gewagt hätte, ohne die Mentorschaft des Röntgogramms eine Diagnose darauf zu gründen. Hat man freilich nach dem Studium des Röntgenbildes die Risslinie vor Augen, dann glaubt man auch das Nachgiebigkeitsgefühl stärker ausgesprochen zu finden. Dass Krepitation unter solchen Umständen schon gar nicht nachzuweisen war, ist im Hinblick auf die geschilderten anatomischen Verhältnisse ohne weiteres verständlich.

Dagegen fiel zuweilen eine leichte Difformität auf, womit die daselbst lokalisierte Schmerzhaftigkeit harmonierte. Dieselbe war jedenfalls auf den Bluterguss in und um den Frakturspalt zurückzuführen.

In einem Falle, wo die Frakturlinie innerhalb des Insertionsgebietes der Synovialis verlief, war die Schwellung auf der Ulnarseite beträchtlich, was sich wohl ebenfalls auf Rechnung des Blutergusses stellen lässt.

Die Patientin, eine 29jährige Frau, war von einer steilen Treppe heruntergefallen und zweimal beim Fallen aufgestossen. Das Skiagramm war 24 Stunden nach der Verletzung angefertigt worden.

Ohne Röntgenstrahlen würde man solche Erscheinungen eben auf die Fraktur des Radius allein bezogen haben. Und dachte man früher wirklich an eine Mitverletzung der Ulna im Hinblick auf etwaige zirkumskripte Schwellung und Schmerzhaftigkeit, so geschah es nur im Gedanken an eine Kontusion.

Wo es sich freilich um eine sehr ausgesprochene Fraktur mit Verschiebung handelt, da ist die Diagnose schon leichter zu machen. Immerhin war bei einer derartigen, von uns beobachteten Fraktur die Mitverletzung der Ulna dem behandelnden Kollegen entgangen.

Der Patient, ein 12jähriger Junge, war auf der Strasse ausgeglitten. Wir hatten erst drei Wochen nach dem Unfalle Gelegenheit zur Untersuchung. Infolge einer ausgesprochenen Protuberanz sprang natürlich die Radiusfraktur auch dann noch

bei einfacher Inspektion in die Augen, aber selbst die seitliche Deviation der Ulna und die reichliche Callusbildung, wie sie sich auf dem Röntgenbilde überaus deutlich präsentierte, hatte sich unserem palpatorischen Suchen entzogen.

Die Mitverletzung wurde ferner veranschaulicht durch den Fall eines 14jährigen Jungen, welcher 23 Tage vor der Aufnahme des Röntgenbildes von einem Baume gefallen war und uns unter der Diagnose »schlecht geheilte Radiusfraktur« zugewiesen worden war. Es bestand eine kaum nennenswerte Auswärtsbiegung der Ulna zur Zeit unserer ersten Besichtigung. Warum Pro- und Supination sehr behindert waren, wurde durch das Röntgenbild deutlich begründet. Es zog sich nämlich eine Knochenleiste durch die Ulnarepiphyse durch, welche sich in den Callus der Radiusfraktur fortsetzte. Diese Leiste, der Zeuge einer voraufgegangenen Mitfraktur der Ulna, verhinderte die Rotation und konnte deshalb an die Wiederherstellung der Funktion nur mittels Durchmeisselung dieser Leiste gedacht werden.

Aus diesen bisherigen Erfahrungen wagen wir den Schluss zu ziehen, dass in vielen Fällen der sogenannten ulnaren Seitwärtsverschiebung bei der klassischen Radiusfraktur es sich zumeist um eine gleichzeitige Fissur oder Fraktur der Ulna gehandelt hat, welche sich infolge der Geringfügigkeit der klinischen Erscheinungen früher unserer Kenntnis entzog. Unsere erste Veröffentlichung über die Mitverletzung der Ulna bei der Fraktur der karpalen Epiphyse des Radius wurde kaum beachtet.

Erst später wurden unsere Beobachtungen bestätigt. Wir hegen nicht den geringsten Zweifel, dass mit der grösseren Durchleuchtungskraft der Röntgenröhren und bei wiederholter Durchleuchtung die simultane Fissur resp. Fraktur der Ulna viel häufiger beobachtet werden wird. Man darf, wie schon oben angedeutet, nicht vergessen, dass in den ersten Tagen der Verletzung der Knochenspalt sich viel weniger deutlich auf dem Röntgenbilde heraushebt als später, namentlich zur Zeit der Callusbildung.

Es bedarf also der sorgfältigsten Beobachtung, nicht bloss zweier gleichzeitiger Aufnahmen in verschiedenen Stellungen, nämlich einer dorso-palmaren und einer seitlichen radio-ulnaren, sondern auch während verschiedener Stadien.

Die bereits von Nélaton und Velpeau festgestellte und später vielfach angegriffene Behauptung, dass der Processus styloideus ulnae ebenfalls oft mitfrakturiert, konnte in unserer ersten Arbeit ebenfalls nicht bloss bestätigt werden, sondern es stellte sich sogar heraus, dass die Teilnahme des Prozesses eine recht häufige Mitverletzung repräsentirt. Sie figuriert in unserer Statistik mit 31 Proz.

Kahleyss kommt in seiner ausgezeichneten Arbeit (Deutsche Zeitschrift für Chirurgie, 45. Bd., S. 531) zu demselben Befund, konstatiert aber eine viel grössere Häufigkeit (78 Proz.). Freeman gebührt das Verdienst, ebenfalls schon früh auf das Vorkommen

Fig. 49.

Anscheinend normale Verhältnisse bei osteo-epiphysealer Separation des karpalen Radiusendes, von vorn nach hinten durchstrahlt.

Fig. 50.

Fall, durch Fig. 49 illustriert, die Dislokationsstellung in seitlicher Durchstrahlung zeigend.

Fig. 51.

Fraktur des karpalen Radiusendes, vergesellschaftet mit Fraktur des Os scaphoideum.

dieser Mitverletzung hingewiesen zu haben. Weitere Bestätigungen brachten neuerdings die ausführlichen Beobachtungen von Helferich, Pilcher, Corson, Thomas, Don, Haughton und Cotton.

Neben dieser gewissermassen nun als typisch anzusehenden Nebenverletzung gibt es jedoch, wie Destoit und Gallois mittels der Röntgenstrahlen nachwiesen, auch solche der Karpalknochen. Wenn man in Betracht zieht, dass die Radiusfraktur, wie man jetzt allgemein anzunehmen geneigt ist, nicht bloss durch Riss entstand, sondern auch durch eine Kombination von Riss, Stoss und Gegenstoss zu stande kommt, so ist es ja leicht begreiflich, dass sich die Gewaltwirkung nicht allein auf die untere Radiusepiphyse beschränkt, sondern sich entweder auf die Ulna, wie oben erörtert, oder auf die Handwurzel überträgt.

Besonders schien das Mondbein befallen zu sein (Gocht, Kahleyss). Wir selbst waren niemals im stande, diese Nebenverletzung bei unseren Fällen zu konstatieren. Mehrmals schien es uns, als hätten wir eine Rissstelle im Carpus wahrgenommen, und bei seitlicher Projektion hatten wir dann gefunden, dass uns der Schatten des anliegenden Karpalknochens getäuscht hatte (vergl. Irrtümer der Röntgographie, Deutsche Medizinalzeitung, 1900, Nr. 51).

Eine andere Mitverletzung jedoch, der Querbruch des Os scaphoideum (Fig. 51), wurde von uns bis dato 13mal beobachtet. Wenn wir uns vergegenwärtigen, dass das genannte Bein den allerwichtigsten Karpalknochen repräsentiert, so ist wohl zu verstehen, wie derselbe Kombinationsmechanismus, welcher der Einwirkung einer äusseren Gewalt folgt, wie wir sie bei der ulnaren Mitverletzung beobachteten, auch beim Os scaphoideum zur Geltung kommt. Mit anderen Worten, der Druck setzt sich auf dessen Bogen fort, welcher dann nachgibt. Die Gewaltrichtung ist eben dann in diesem Falle gerade, anstatt, wie bei der Mitverletzung der Ulna, seitlich zu sein. Hieraus erklärt sich der bedeutende intra-artikuläre Erguss, den wir bisweilen finden. Derselbe bildet auch den Anlass zu der ausgedehnten Neigung zur Adhäsionsbildung bei diesen Fällen. Bei unseren sämtlichen Patienten war bei dieser Mitverletzung eine besonders schwere Gewaltwirkung als ätiologischer Faktor nachzuweisen gewesen.

Bei einem 28jährigen Manne, welcher von einem elektrischen Strassenbahnwagen überfahren worden war, konnten wir weder Krepitation entdecken noch irgend welche Zeichen palpatorischer Natur, welche auf eine Verletzung dieser Art hingewiesen hätten. Das Radialfragment war nach innen dislociert, wodurch sich die zugleich vorhandene Auswärtsbiegung der Ulna erklärte. Die Spitze des Griffelfortsatzes der Ulna war ebenfalls frakturiert (vergl. Fracture of the carpal end of the radius, with fissure and fracture of the lower end of the ulna, and other associated injuries, Annals of Surgery, August 1901).

Je mehr wir nun unsere Diagnose durch das Röntgenbild zu modifizieren gelernt haben, desto häufiger stellt es sich auch heraus, dass sich unter der sehr bequemen Lückenbüsserdiagnose Distorsion oder Kontusion eine Fissur birgt. Aehnlich geht es mit dem Abreissen kleiner Knochenpartikel, welche manchmal nicht grösser als ein Stecknadelknopf sind. Wir meinen damit nicht die Fälle inkompletter Fraktur oder des Abbruches des ganzen Processus styloideus radii, sondern die Absprengung kleiner Fragmentchen an irgend einem Teile der Aussenfläche des unteren Radiusendes. Solche Fälle ist man durchweg gewöhnt, als Verstauchungen anzusprechen. Wenn sich diese kleinen Fragmentchen auf der dorsalen oder palmaren Fläche losgelöst haben, so erscheinen sie kaum oder gar nicht auf dem Röntgenbilde, wenn dasselbe bei aufliegendem Handteller oder Handrücken genommen wird, da der dicke Knochenschatten des Radius dieselben verdeckt. Anders verhält es sich, wenn man zugleich eine seitliche Aufnahme vornimmt. Ist eine seitliche Absprengung vorhanden, namentlich wenn sie nach aussen vom Radius stattfindet, so zeigt sich das Knochenstückchen natürlich. Man wundert sich dann bei solchen Fällen über die grosse Schmerzhaftigkeit, mit welcher die bei der Kontusionsbehandlung so sehr beliebte Massagebehandlung verbunden ist. Die Röntgenstrahlen erklären dieses Phänomen vollkommen, denn es ist kein kleiner Unterschied, ob man auf einem einfachen Blutergusse oder auf einem scharfrandigen Knochenfragmentchen herumknetet.

Diese Beobachtung lehrt uns, dass man vor allem die kleinen Knochenstückchen redressieren muss, dann die Behandlung mittels Mobilisation anstrebt und erst später zur Massage übergehen darf.

Wie schon oben angedeutet, sind es übrigens nicht bloss diese verschiedenen und wichtigen Nebenverletzungen, welche wir durch die Röntgenstrahlen einerseits entdeckt und andererseits besser zu würdigen gelernt haben, sondern es ist der Frakturcharakter selbst, dem durch dieselben ein neues Gepräge aufgedrückt wurde.

Zwar bewiesen die Röntgenstrahlen, dass die gabelähnliche Difformität sowohl wie die 2—3 cm oberhalb der Gelenkfläche verlaufende Bruchlinie tonangebend ist; es lassen sich aber noch einige andere Typen registrieren, deren Unterscheidung in erster Linie von der Frage, ob intra- oder extraartikulär, abhängt. Dieselbe kann oft ebenso wie die, ob es sich um einen kompletten oder inkompletten Bruch handelt, zumeist nur durch die Röntgenstrahlen mit Sicherheit beantwortet werden.

Der Rahmen dieser Arbeit verbietet uns, auf diesen Punkt näher einzugehen, und verweisen wir deshalb auf unsere diesbezüglichen Arbeiten (Colles' Fracture and the Roentgen Rays, Medical News, Frebruary 19, 1898; Fracture of the lower end of the radius, New York Medical Journal, September 9 und 23, 1899; Beiträge zur Fraktur der karpalen Radiusepiphyse, Langen-

becks Archiv, Bd. 63, Heft 1, und Fracture of the carpal end of the radius, with fissure or fracture of the lower end of the ulna and other associated injuries, Annals of Surgery, August 1901).

In unserem Lehrbuche der Frakturen sind die einzelnen Typen als chondroepiphyseale und osteoepiphyseale Epiphysentrennung, als Fissur, als komplette oder inkomplette Fraktur und ausserdem in ihrer intraartikulären sowohl als ihrer extraartikulären Varietät durch entsprechende Röntgenbilder klassifiziert. Ferner sind als typische Mitverletzungen aufgestellt: die Fraktur des Griffelfortsatzes der Ulna, die Fissur oder Fraktur des unteren Endes der Ulna, die Fissur oder Fraktur des Os scaphoideum (auch mit dem Ulnarande zugleich) und die Abbrechung kleiner Knochenpartikel (gewöhnlich extraartikulär). Wir hören nun eine Anzahl Kollegen sagen: »Ja, das ist alles recht interessant, aber worin besteht der praktische Gewinn solcher anatomischer Detailkenntnisse?« Darauf müssen wir entgegnen, dass unsrer Ansicht nach der praktische Nutzen ein ganz ungeheurer ist.

Wenn wir eine einfache Fissur des unteren Radiusendes vor uns sehen, so verstehen wir, warum dieselbe bei oder schliesslich »trotz« jeglicher Behandlungsweise heilt. Wo keine Neigung zur Dislokation des Fragmentes besteht, bedarf es auch keiner Relokation oder, lege artis ausgedrückt, keiner Reposition.

Wenn man nun wissenschaftlich dasselbe thut, was der Quacksalber infolge seiner Ignoranz vornimmt, nämlich den Heilungsprozess gewissermassen der Natur überlässt, so kann man ja zu dem gleichen guten Resultate gelangen. Die wissenschaftliche Behandlung der Fissur wird ja an dem Mechanismus derselben nichts mehr ändern und beansprucht den Wert eines grösseren oder geringeren Komforts für den Patienten. Zu diesem Komfort gehört es in erster Linie, dass man die Hand in einer Schlinge tragen lässt. Wir pflegen ferner ein kleines Bracelet aus dicker Moospappe um das Handgelenk herumzulegen. Nach etwa zwei Wochen lassen wir kleine Marmorkugeln, wie sie die Kinder zum Spielen gebrauchen, in der Hohlhand herumschieben und rollen, um dem »Einrosten« der Sehnen in ihren Scheiden entgegenzuwirken. Haben wir es mit einer Fraktur ohne jede oder mit unbedeutender Verschiebung derselben zu thun, so ist die frühe Anlegung eines Gipsverbandes für den Patienten am angenehmsten. (Fig. 50.)

Wo jedoch eine Verschiebung der Fragmente nachgewiesen ist, da erscheint die accurate Reposition als die Conditio sine qua non. Man erfasst hierzu die Hand wie bei einem kräftigen Händedruck und zieht, wenn das untere Fragment radialwärts gewichen ist, kräftig am Daumen und zugleich die Hand ulnarwärts. Ist das untere Fragment ulnarwärts gewichen (Fig. 52), so zieht man die Hand nach der radialen Richtung.

Nach erfolgter Reposition legt man je eine schmale Längsschiene an der Ulnar- und eine an der Radialseite entlang an

und übt durch eine an das prominierende Fragment angeklebte kleine Heftpflasterrolle einen Gegendruck aus. Die Schienen reichen vom Metakarpophalangealgelenk bis zum Ellbogen.

Bei der selteneren, ulnarwärts (Fig. 53) gelegenen Verschiebung des Radiusfragments ist der Gegendruck schwer auszuüben. Man setze dann die Heftpflasterrolle auf die Ulna einerseits und den unteren Rand des langen Radiusfragmentes andererseits. Lehnt sich das untere Radiusfragment dann trotzdem fest an die Ulna an, so empfiehlt es sich, für die ersten Tage einen kleinfingerdicken Gummidrain in den Interossealraum unter mässigem Druck einzudrängen und durch Heftpflaster zu befestigen (vergl. das Prinzip der Behandlung der Metakarpalfraktur, New York Medical Journal, August 4, 1900). Darüber wird dann ein einfacher Schienenverband gelegt. Hat man sich durch die Röntgenstrahlen von der nunmehrigen genauen Apposition überzeugt, so kann man nach einer Woche zum Gipsverband übergehen. Strebt die Dislokation dorsalwärts, so muss man natürlich einen Druck nach unten zu ausüben, der womöglich durch einen Heftpflasteraufsatz unterstützt wird. Man legt dann auf der Flexoren- und Extensorenseite je eine breite Holzschiene an. Gerade so verfährt man bei der palmaren Verschiebung, mit dem Unterschiede, dass man den Druck in entsprechender Weise nach oben ausübt.

Nun kann es sich auch ereignen, dass die Drehung des Fragmentes so bedeutend ist, dass die Dislokation sowohl in seitlicher als in dorsaler Richtung zu stande kommt, wie wir bei einem 32jährigen Kollegen konstatieren konnten, dessen erstes Röntgenbild einen enormen Grad von Auswärtsweichen des unteren Radiusfragmentes zeigte. Bei der Betrachtung eines derartigen Bildes wird man doch instinktiv das dislozierte Bruchende so anfassen, dass man es nach innen redressiert. Wie aber aus dem in seitlicher Lage angefertigten zweiten Skiagramm ersichtlich ist, wäre damit nur ein Teil der Dislokation, nämlich die laterale, behoben gewesen, während dorsalwärts noch eine bedeutende Projektion stattfand, welche eine normale Artikulation völlig ausschliessen würde. Hier ist also, mit anderen Worten, nicht bloss ein seitliches Hineindrücken, sondern auch noch ein Druck von oben nach unten indiziert.

Zur Immobilisation bedürfte man dann ferner nicht bloss der seitlichen schmalen Schienen für äussere, die Radius- und Ulnarseite, sondern auch der breiten Schienen für die Flexoren- und Extensorenflächen.

Selbst wo es sich um die seltenen multiplen Frakturformen (vgl. Fig. 51), speziell um die stets intraartikulär verlaufende Y-Fraktur handelt, kann man durch passende Lagerung der Fragmente unter der Kontrolle des Röntgenbildes einen annähernd anatomisch richtigen Gelenkbogen wieder herstellen und bei geduldiger wiederholter Korrigierung man selbst in solchen Fällen den normalen Gebrauch des Handgelenkes sich wieder herstellen sehen.

Fig. 52.

Extraartikuläre Fraktur des karpalen Radiusendes mit Dislokation ulnarwärts. Der seitliche Druck verbog die Ulna entsprechend nach aussen.

Fig. 53.

Osteo-epiphyseale Separation des karpalen Radiusendes mit Dislokation nach aussen.

Sind die Knochenden also, kurz gesagt, wieder in ihre normale Stelle verbracht, so braucht man sich wegen der umgebenden Weichteile keine Sorgen zu machen. Es ist die Verschiebung der Fragmente, sei sie noch so gering, welche störend in die Funktion der Weichteile eingreift.

Diese Lehrsätze sind so einfach, dass man sich beinahe geniert, sie auszusprechen, und doch wird ungemein viel gegen sie gesündigt. Hört man doch sogar im Dunstkreise akademischer Hörsäle das Axiom aufstellen, dass die Hauptsache bei der Behandlung dieser Frakturform die Rücksicht auf die umgebenden Weichteile wäre. Weil also nach einer nicht reduzierten Fraktur die Funktion der Weichteile, sagen wir z. B. der Sehnen, gestört wurde, so »hätte man auf die Weichteile mehr Rücksicht nehmen sollen«, anstatt einfach die dislozierten Knochenfragmente dahin zurückzuschieben, wohin sie gehören.

Man sollte doch immer bedenken, dass sich die Weichteile zum Knochen verhalten wie die Ranken zum Baumstamm. Schon Galen sagt: die Knochen sind es, welche dem menschlichen Körper die Form, die Haltung und die Festigkeit verleihen. Dass eine durch Verletzung hervorgebrachte Verlagerung diese drei fundamentalen Faktoren gewaltig affizieren muss, liegt doch auf der Hand. Eine Reparatur hat also das Gerüst und nicht die Einfassung als Angriffspunkt zu wählen.

Wird nun durch Dislozierung der Knochenfragmente ein Druck ausgeübt, nun, dann heisst Nichtreposition = Fortsetzung des Druckes auf die Weichteile, während Reposition = Aufhören des Druckes bedeutet. Die Verletzung selbst kann allerdings durch das einfache Aufhören des Druckes nicht ungeschehen gemacht werden. Aber wenn der letztere nur kurze Zeit gewährt hat, kann seine Folge nur unbedeutend sein; mit anderen Worten, Adhäsionsbildungen infolge von Entzündungsprozessen in den Sehnenscheiden und dergl. sind dann kaum denkbar. Selbst aber wenn dieser unwahrscheinliche Fall eintreten sollte, so ist es bei richtig erfolgter Apposition der Knochenfragmente ein Leichtes, durch frühe Massage irgend welche Ausschwitzungen im Bereiche der Gelenke sowohl wie der Sehnenscheiden zu beseitigen.

Bestände aber nach einer frischen Fraktur der Druck infolge von Nichtreposition fort, dann ist es freilich einleuchtend, dass die Weichteile auf das Heftigste reagieren müssen und dass selbst nach Ablauf der hieraus resultierenden entzündlichen Prozesse schon die Aenderung der Knochenrichtung der normalen Funktion der über den Knochen gleitenden Sehnen gewaltiger Eintrag geschehen muss.

Eine solche Störung wäre bei fortdauernder Dislokation der Fragmente selbst dann vorhanden, wenn die Weichteile gar nicht reagiert haben würden. Denn durch die Anheilung in falscher Stellung werden die Weichteile in eine ganz andere Richtung

gedrängt, so dass ein Teil derselben unter dauernd abnormer Spannung stehen.

In einem solchen Falle ist von irgend einer mechanischen Heilmethode doch nur wenig zu erwarten und es entsteht dann nur noch die Frage, inwieweit jemand mit der krüppelhaften Stellung seiner Hand zufrieden ist. Für den Reichen, welcher auf die Arbeit seiner Hände überhaupt nicht angewiesen ist, oder für denjenigen Handwerker, welcher nur rohe Arbeit leistet, mag die falsche Stellung von wenig einschneidender Bedeutung sein. Wer aber Filigranarbeit zu leisten hat, der wird eine solche Funktionsstörung, sei sie noch so geringen Grades, drückend empfinden.

Wenn man nach Anlegung des Verbandes ein Röntgenbild anfertigt, welches die genaue Apposition der reponierten Fragmente gewährleistet, so kann man getrost ein tadelloses Resultat erwarten. Es bereitet aber auch dem Routinier zuweilen nicht geringes Erstaunen, auf dem Korrekturbilde zu erkennen, wie übel die vermeintliche Reduktion ausgefallen war. Gewöhnlich lag es an irgend einem ganz kleinen Item, das man übersehen hatte. Das lässt sich allerdings dann noch leicht korrigieren. Ja, nach zwei bis drei Wochen gelingt es glücklicherweise manchmal noch, das irrregeleitete Fragment zur Nachgiebigkeit zu veranlassen.

Wo freilich schon mehr als vier Wochen verstrichen sind, da muss man zum Meissel greifen. Unter der Mentorschaft des Röntgenbildes ist diese Operation dann auch leicht und sicher auszuführen und kann man stets auf ein gutes Resultat rechnen. Wir haben wiederholt in unseren diesbezüglichen Arbeiten röntgographische Abbildungen veröffentlicht, welche den guten Erfolg solcher Operationen nach mehr als einem Jahre illustrieren.

Solche Operationen sollten übrigens nicht mehr nötig werden. Früher, als man noch im Dunklen tappte, wo man den speziellen Typus der Fraktur, ob komplett oder inkomplett und namentlich ob intra- oder extraartikulär, nicht genau erkennen konnte, wo die Richtung der Bruchlinie sowohl wie die der Fragmentsverschiebung schwer, die Arrangierung etwaiger Splitter und ihre Korrelation selbst in der Narkose gar nicht zu eruieren war, nahm man den selbst in distinguiertestem Milieu grossgezogenen Handgelenkskolben als etwas Unabweisbares, wenn nicht Selbstverständliches hin. Seitdem aber die Röntgenstrahlen wie mit einem Zauberschlage das so lange verhängnisvoll gewesene Dunkel erhellten, sollte man von solchen Auswüchsen höchstens als von einer Reminiszenz unserer Väter, wie z. B. vom Hospitalbrand und dergleichen, sich bekreuzigender Weise sprechen.

Es ist geradezu unbegreiflich, die erdrückende Zahl der schlecht geheilten Radiusfrakturen, welche immer noch die chirurgischen Kliniken bevölkern, ein so trauriges Testimonium von der Indifferenz der Fraternität gegen eine der grössten Erfindungen ablegen zu sehen. Man hört ja allerlei Entschuldigungen darüber, aber auch die beste ist nicht stichhaltig. Wie

oft hörte man früher, wenn es sich um einen obskuren Fall handelte, den Wunsch äussern: »Ja, wenn man hineingucken könnte!« Nun man es wirklich kann, nun, wo die unvergänglichen Worte der Dichtung:

»Das Unzulängliche,
Hier wird's Ereignis,
Das Unbeschreibliche,
Hier ist 's gethan«,

lautere Wahrheit geworden sind, da erlaubt man der garstigen Hexe Gleichgültigkeit, die deletäre Rolle eines Loki zu spielen.

Bezüglich der Entzündungsprozesse und Neubildungen im Bereich des Handgelenkes verweisen wir auf Kap. VII.

Dass die verschiedenen Erkrankungen und Verletzungen der Hand in eine völlig neue Beleuchtung gerückt wurden, ist ebenfalls begreiflich. Eine grosse Anzahl von Zuständen, welche als Distorsionen oder Kontusionen aufgefasst wurden, erwiesen sich als Frakturen.

Besonders die Metakarpalfrakturen, welche bisher als verhältnismässig selten angesehen wurden, gelangten nun plötzlich zu viel häufigerer Beobachtung. Es leuchtet wohl ein, dass in Fällen, welche keine Verlagerung der Bruchfragmente aufwiesen, das Heilresultat ohne Unterschied der Behandlungsmethode ein ganz gutes sein konnte, trotzdem die Diagnose gar nicht auf Fraktur gestellt worden war.

Das Post hoc ergo propter hoc war für den oberflächlichen Beobachter ein genügender Beweis, dass er sich auf richtiger Bahn befunden hatte. Hätte ihm das Röntgenbild den wahren Sachverhalt verraten, so würde er über denselben nicht wenig erstaunt gewesen sein, noch mehr aber vielleicht darüber, dass trotz seiner Behandlung, welche sich gegen eine Kontusion gerichtet haben mochte, ein so günstiges Heilresultat eingetreten war. Dazu ist freilich oft der Umstand behilflich, dass die benachbarten unverletzten Metakarpalknochen ihrem frakturierten Kameraden, wenn er nicht vom Platze gerückt ist, gewissermassen als Schienen dienen.

Bei einer Dislokationsstellung der Fragmente jedoch stellt sich die Sache ganz anders. Findet die Ausweichung des Fragmentes nach dem Handrücken zu statt, so ist die falsche Stellung leicht zu erkennen und die Reposition dementsprechend ohne Schwierigkeiten auszuführen. Die Immobilisation erreicht man mittelst einfacher Koaptationsschienen, welche aus weichem Holz angefertigt werden. (Eschen- oder Lindenholz.) Geht die Richtung des divergierenden Fragments jedoch seitwärts, wie es häufig geschieht, so wird das Heilresultat schlecht, denn die Difformität, welche durch die Vereinigung der Fragmente in abnormer Stellung zurückbleibt, verursacht erhebliche funktionelle Störungen. Befallen dieselben nunmehr einen gewöhnlichen Arbeiter, so mögen die Folgen derselben nicht von Belang sein, wenn aber eine Person, welche delikate Arbeiten auszuführen hat, wie z. B. ein Uhr-

macher, Bildhauer, Musiker oder gar ein Arzt, das Opfer einer solchen Schiefheilung geworden ist, kann die so geringschätzig behandelte Metakarpalfraktur den professionellen Erwerb in Frage stellen.

So leicht nun bei seitlicher Deviation der Fragmente die Reposition gelingt, so schwierig erschien uns früher die Fixierung in der reponierten Stellung. Es ereignete sich wiederholt, dass die abweichende Stellung alsbald wieder rekurrierte, obgleich die üblichen Immobilisationsmethoden angewandt worden waren. Da entstand nun wiederum für uns die Frage: »Welcher Faktor soll bei der Wahl einer Immobilisationsmethode uasschlaggebend sein zu einer Zeit, wo noch keine Konsolidierung der Fragmente ein getreten ist?« Früher pflegten wir den Wert einer derartigen Methode nach der Güte des Endresultates zu schätzen. Jetzt sind wir jedoch in der glücklichen Lage, durch die Röntgen-Untersuchung von vornherein festzustellen, ob unsere Immobilisationsmethode stichhaltig ist oder nicht, ähnlich wie wir die Dignität eines keimzerstörenden Mittels von vornherein durch das bakteriologische Experiment zu prüfen im stande sind. Wir konstatieren also vermittelst der durch den Verband hiedurch bestrahlten Röntgenplatte, ob die Fragmente sich in normaler Stellung befinden. Wir fanden nun, dass nichts die zum Auseinanderweichen geneigten Fragmente so sicher in situ erhält, als der elastische Druck, zu welchem Zweck wir ein kleinfingerdickes Gummidrain den Fragmenten entlang legten und mit leichtem Druck in die Zwischenknochenräume pressten, so dass es dieselben bis zu einem gewissen Grade ausfüllte. Dort wurde es mittelst Gummiheftpflasterstreifen fixiert. Bei keinem der von uns auf diese Weise behandelten Fälle ereignete sich ein Heraustreten aus der normalen Stellung.

Bezüglich näherer Beschreibung verweisen wir auf das New York Medical Journal, Juli 17, 1900. Das Bergmann'sche Handbuch bringt ebenfalls die Illustration unseres Verbandes.

Das Ganze wird dann noch mit einer Moospappeschiene umgeben. (Vergl. die Anwendungsweise bei der Metatarsalfraktur.)

Bei einem jungen Italiener, welcher eine Fraktur des vierten Metakarpalknochens in dessen Mitte dadurch erlitten hatte, dass er der originellen Beschäftigung oblag, seines Bruders Nase mittelst eines Faustschlags eine konkave Form zu geben, hatten wir das Vorhandensein einer seitlichen Dislokation konstatiert. Die Reposition war leicht auszuführen gewesen. Die Immobilisation hatten wir durch kleine Pappschieneneinlagen, welche durh Heftpflaster befestigt wurden, zu bewerkstelligen gesucht. Eine lange Extensionsschiene sollte die Ruhigstellung vervollständigen.

Es hatten sich hiernach weder eine Anschwellung der Finger noch sonstige Beschwerden irgend welcher Art eingestellt. So standen wir denn unter dem Eindruck, dass die Heilung einen

Fig. 54.

Fraktur des Daumens, in Dislokationsstellung heilend.

befriedigenden Verlauf nahm. Als wir jedoch zwei Wochen später in der Absicht, die Schienenbehandlung endgültig aufzugeben, den Verband entfernten, zeigte es sich, dass die Fragmente wieder in ihre anfängliche dislozierte Stellung zurückgewichen waren. Bei unserem Suchen nach verlässlicheren Immobilisationsmethoden gerieten wir auf den Gedanken, den vierten Metakarpalknochen mittelst zweier Gummidrainrröhren in der oben beschriebenen Weise einzuzäunen. Nach Vervollständigung des Verbandes überzeugten wir uns durch das Röntgenbild von der tadellosen Apposition der Fragmente. Als wir des Experimentes halber die Gummiröhren entfernten, trat binnen kurzem die Dislokation wieder ein.

Wir ziehen hieraus auch die Lehre, dass man sich auf die alte Doktrin, dass Metakarpalfrakturen innerhalb drei Wochen zur Heilung gelangen, nicht verlassen soll. Wir haben an den Röntgenstrahlen einen viel zuverlässigeren Berater gewonnen, und wir erklären deshalb eine derartige Fraktur besser erst dann für geheilt, wenn auch das Röntgenbild sein Siegel darauf gedrückt hat.

Die verschiedenen Luxationstypen des Daumens lassen sich nun auch genauer präzisieren. In früheren Jahren bildeten alte, nicht reduzierte Daumenluxationen ein nicht geringes Kontingent chirurgischer Kliniken. Aehnliches gilt von den Frakturen des Daumens. (Fig. 54).

Die Tuberkulose des Carpus, Metacarpus und der Phalangen, bei Kindern besonders häufig, kann in ihrem Verlauf sehr eingehend mittelst Röntgenstrahlen studiert werden.

Bei der berüchtigten Spina ventosa setzen uns die Röntgenstrahlen schon früh in den Stand, die kleinsten Herde zu erkennen und dementsprechend durch Excochleation und Jodoformgazetamponade baldiger Heilung entgegenzuführen.

Wir waren ferner so glücklich, mittelst der Strahlen einen pathologischen Zustand der Hand aufzudecken, welcher unseres Wissens bisher nicht beschrieben wurde.

Es handelte sich um einen 42jährigen russischen Schneider, welcher seit zwanzig Jahren in New York ansässig war und bei welchem sich irgend welche erbliche Belastung nicht nachweisen liess. Er war vor 14 Jahren an einer Schwellung der grossen Zehe erkrankt, welche einige Monate lang schmerzlos verlaufen war. Allmählich rötete sich die Zehe, zugleich bildete sich auf der Plantarseite eine Ulceration von der Grösse eines Pfennigstückes. Eines Tages erkrankte der Patient unter Schüttelfrost und Schmerzen im Bereich des ganzen Fusses. Der Hausarzt, welcher nunmehr citiert wurde, konstatierte eine septische Phlegmone, welche vom Metatarsophalangealgelenk der grossen Zehe auszugehen schien. In Rücksicht auf die sich alsbald manifestierenden schweren Allgemeinsymptome wurden wir noch spät in der Nacht ersucht, die Absetzung der Zehe vorzunehmen. Bei der Exartikulation zeigte sich ein hochgradig erkranktes Gelenk

mit Knochenusur und zugleich das Vorhandensein einiger Kalkkonkremente. Es schien sich demnach um eine Arthritis urica mit Ulceration der Haut über den Uraten und nachfolgender septischer Infektion zu handeln. Den Konkrementen wurde wenig Bedeutung beigemessen, da zunächst die schwere Infektion unser Interesse in hervorragender Weise in Anspruch genommen hatte. Dieser Umstand, die widerliche Umgebung und die späte Stunde mögen als Entschuldigung dafür dienen, dass der Untersuchung der exartikulierten Zehe nicht die gebührende Aufmerksamkeit geschenkt wurde.

Wir verloren dann den Patienten aus den Augen. Wie uns berichtet wurde, befand er sich eine Weile ganz wohl. Vor ungefähr zwölf Jahren soll sich auf seinem rechten Handrücken eine kleine schmerzlose Anschwellung gezeigt haben, welche mit grösseren und geringeren Schwankungen sich allmählich ausdehnte. Erst als dieselbe schmerzhaft wurde, entschloss sich der Patient ärztliche Hilfe nachzusuchen.

Vor einem Jahr, als wir den Patienten zum erstenmal seit der Zehenexartikulation wiedersahen, nahmen wir auf dem rechten Handrücken einen kugeligen Tumor wahr, welcher dem Umfang eines mässig grossen Apfels entsprach. Die Oberfläche war dunkelrot und fühlte sich stellenweise sehr hart und nur vereinzelt teigig an. In der Mitte der Geschwulst zeigte sich eine grosse Ulceration, die von einigen Fistelgängen umgeben war, aus denen trüber Seropus hervorquoll. Unser erster oberflächlicher Eindruck war, dass es sich um ein ulcerierendes Osteosarkom handelte und fürchteten wir bereits, zu einer Amputation raten zu müssen. Zuerst jedoch beschlossen wir, eine Röntgenaufnahme vorzunehmen. Dieselbe präzisierte den Zustand auch sofort.

Wie wir aus dem ersten Röntgenbild ersehen konnten, welches bei starker Belichtung gewonnen war, war das dritte Metakarpophalangealgelenk der Sitz eines Entzündungsherdes. Die erste Phalanx war mit dem Metacarpus in seitlicher Dislokationsstellung verwachsen und die Cortex auf der Kondylenseite gänzlich zerstört, so dass sie wie mit einem Hohlmesser scharf ausgeschnitten erscheint. Bei schwacher Durchleuchtung heben sich die Grenzen des Tumors scharf ab. Ein weiteres Röntgenbild, welches die Knochen schwach und die verschiedenen Schattierungen der Geschwulst deutlich erkennen liess, war bei starker Beleuchtung, aber sehr kurzer Expositionsdauer genommen.

Die lichten Stellen daselbst stellten den vereiternden Bezirk dar, während die dunklen Schatten den dichten Kalkmassen entsprachen, welchen, wie wir weiter unten sehen werden, der Löwenanteil an der Geschwulstbildung zukam. Die naheliegendste Erwägung war nun die, dass es sich um einen chronisch-entzündlichen Prozess, wahrscheinlich tuberkulöser Natur handelt.

Die Exstirpation (St. Mark's Hospital) zeigte den Knochendefekt mit gelber, käsiger Infiltration gefüllt und die Synovialis teilweise zerstört.

Das höchst Merkwürdige an dem Befund war jedoch, dass die Strecksehnen sämtlicher Finger, mit Ausnahme des Daumens, in eine Masse verbacken waren, welche wie Mörtel aussah und beim Durchneiden mit dem Messer hörbar knirschte.

Von der Sehne des dritten Fingers waren nur noch wenige rudimentäre Faszikel übrig, weshalb sie völlig geopfert werden musste. Bei der zweiten und vierten Strecksehne waren die Fascikel durch die Konkremente auseinandergedrängt und überhaupt derart inkrustiert, dass nur ein kleiner Rest übrig gelassen werden konnte. Die Menge der entfernten Kalkmassen betrug gegen 80 Gramm. Die mikroskopische Untersuchung, vom Pathologen des St. Mark's Hospitals, Herrn Professor Dr. Henry Brooks, ausgeführt, ergab Rundzellengranulation, Staphylokokken und keine Tuberkelbacillen, ferner Depositen von phosphor- und kohlensaurem Kalk. Die Sehnenfragmente zeigten Wucherung des peri- und interfaszikulären Bindegewebes.

Das entartete Gewebe liess sich mit Hämatoxylin dunkelblauviolett und mit Pikrokarmin rot färben.

Die Heilung ging nur langsam von statten, sie war etwa acht Wochen nach der Operation vollendet. Das Allgemeinbefinden ist heute, nach Verlauf eines Jahres, gut.

Wir können uns dem Eindruck nicht verschliessen, dass es sich bei der vor 14 Jahren amputierten Zehe ebenfalls um denselben Erkrankungsmodus handelte.

Es handelte sich also in diesem Falle um stark entartetes (verkästes), im Zustand der Nekrobiose befindliches Gewebe, von welchem, wie es scheint, eine Art Magnetismus auf die in Lösung sich befindenden Kalksalze ausging, derart, dass sie sich zuletzt miteinander verschmolzen. Man findet derartige Petrifikationen, wie oben beschrieben, nicht gar zu selten in tuberkulösen Käseherden in den Lungen, ferner im Endo- und Pericardium, in alten Pleuraschwarten, Uterusmyomen, Nierenepithelien. In den Gefässwänden, bei entarteten Schilddrüsen und tuberkulösen Hals- und Bronchialdrüsen präzisierten wir die Art der Gewebspetrifikation durch die Röntgenstrahlen. (Vgl. Litteraturverzeichnis.)

Die Sehnen und ihre Scheiden dürften jedoch weniger häufig als Ablagerungsstätte für Kalksalze dienen. Mit der sehr wünschenswerten allgemeinen Verbreitung der Röntgenstrahlen wird übrigens auch dieses interessante Krankheitsbild, welches wir als Tendinitis und Tendovaginitis prolifera calcarea zu bezeichnen vorschlugen, besserer Erkenntnis nahegerückt werden. (Vgl. über Tendinitis und Tendovaginitis prolifera calcarea, Deutsche Zeitschrift für Chirurgie, Bd. LVIII.)

Bei der Betrachtung angeborener Missbildungen der Extremitäten geben die Röntgenstrahlen thatsächlich mehr Aufklärung, als es das anatomische Präparat zu thun im Stande ist. Auf Grund einer genauen anatomischen Diagnose im Bereich der lebenden Gewebe vermögen wir häufig zu entscheiden, ob

eine chirurgische Behandlung aussichtsvoll ist oder nicht. Und entschliessen wir uns zu operativem Eingreifen, so können wir unseren Modus operandi schon vor der Vornahme desselben vorzeichnen. Die genial erdachten Operationsmethoden von Bardenheuer (Trennung der Ulna behufs Implantation in den Carpus) und von v. Eiselsberg (Transplantierung einer Zehe in die Hand), legen nebst den trefflichen Arbeiten von Kirmisson, Vulpius, Middleton, Pagenstecher, v. Bardeleben, Joachimsthal, Schede, Lambertz und Grunmach ein glänzendes Zeugnis der in einer so kurzen Spanne Zeit errungenen Fortschritte dieses früher so vernachlässigten Wissenszweiges ab.

Die häufigste Malformation der Hand ist glücklicherweise auch am leichtesten zu heilen. Es ist die Polydaktylie. Ist bei derselben nur ein rudimentäres Glied vorhanden, welches mittelst eines Stiels lose attachiert ist und keine knöcherne Phalanx enthält, so ist die Absetzung desselben sehr einfach. Wenn jedoch auch ein in seinem Knochenbau wohlentwickelter überzähliger Finger in Frage kommt, welcher mit einer anderen Phalanx oder dem Kopf oder der Seite eines Mittelhandknochens artikuliert, so muss die Stelle, an welcher die Exartikulation stattfinden soll, vorher genau bestimmt werden, denn sonst könnte man sehr leicht in die Lage kommen, die bestentwickelte Phalanx zu opfern. Mittelst der Röntgenstrahlen ist diese Bestimmung sehr leicht und einfach.

Die Syndaktylie, obgleich nicht so verbreitet, als die Polydaktylie, stellt doch eine ansehnliche Gruppe unter den Malformationen der oberen Extremität dar und ist deshalb ebenfalls ein häufiger Anlass zu operativem Eingreifen.

Bei einem unserer Fälle, einen vier Monate alten Knaben betreffend, waren der zweite, dritte und vierte Finger miteinander verschmolzen. Jeder derselben besass seine eigenen ausgebildeten Fingernägel. Das Röntgenbild wies die Synostose der ersten und zweiten Phalangen des dritten und vierten Fingers nach, während die dritten Phalangen frei erschienen. Der Kleinfinger war in seiner Entwicklung weiter vorgeschritten als der etwas difform ausgestaltete Daumen. Der Carpus war noch nicht ossifiziert und zeigte auch deshalb keine Knochenschatten.

Unter der Führung des Röntgenbildes war es ein Leichtes, die Phalangen der Länge noch voneinander zu trennen. Zur Deckung des Mittelfingers wurde ein grosser länglicher Lappen vom Handrücken gewählt. Die zwei anderen Finger wurden dann mit ihrer eigenen Hautdecke umsäumt, wobei für den zweiten Finger ein Längslappen von der Palmarfläche aus und für den vierten ein ebensolcher von der Dorsalfläche formiert wurde. Das Endresultat war gut.

Kongenitale Defekte können natürlich nicht so leicht verbessert werden. Dass die moderne Chirurgie aber selbst in verzweifelten Fällen nicht ohne Resourcen ist, beweist schon die

von v. Eiselsberg erfolgreich vorgenommene Einpflanzung einer Zehe in die Hand.

Bei der mit Ektrodaktylie kombinierten Brachydaktylie sind die Röntgenstrahlen ebenfalls von hohem Werte.

Bei einem drei Monate alten Knaben beobachteten wir fünf Fingerrudimente. Das Röntgenbild zeigte das Vorhandensein einer Daumenphalanx und zweier Phalangen von jedem der übrigen Finger. Unter der Leitung des Röntgenbildes wurde nun eine Plastik zwischen den ersten und zweiten Fingerrudimenten nach Analogie des eben beschriebenen Falles vorgenommen. Hierdurch wurde ein leidlich guter Daumenstumpf geschaffen.

Der betreffende Fall weist übrigens noch zwei weitere Merkwürdigkeiten auf. Zunächst war nämlich eine kongenitale Fraktur der Ulna und des Radius in deren unterem Drittel vorhanden, wie sich skiagraphisch sehr deutlich darstellen liess. Es war, beiläufig erwähnt, auch abnorme Beweglichkeit an der Bruchstelle vorhanden. Nach der Vereinigung mittelst Silberdrahtes trat vollkommene Vereinigung der Fragmente ein.

Ferner war eine kongenitale Schnürfurche in der Gegend des chirurgischen Humerushalses vorhanden, welche die ganze Weichteilzirkumferenz des Armes einnahm. Thatsächlich konnte man mittelst Palpation keine Weichteile zwischen Haut und Knochen nachweisen. Mittelst eines Explorativschnittes wurden die Fragmentbündel des Biceps, Triceps und Deltoideus freigelegt und konnten dieselben nunmehr angefrischt und zusammengenäht werden. Als Entspannungsnähte wurden noch zwei äussere Silberdrahtsuturen verwendet. Nach den letzten Berichten (18 Monate nach der Operation) ist das Resultat recht gut.

Es mag noch Erwähnung verdienen, dass die anderweitig gut entwickelte rechte Hand ebenfalls eine Schnürfurche nahe dem Metakarpophalangealgelenk des Mittelfingers zeigte, welche wir nicht zum Gegenstand operativer Massnahmen machen zu müssen glaubten, zumal das Röntgenbild die sonstige Integrität des Fingers nachwies.

Bei einem Fall von kongenitaler Klumphand, welche mit totaler Abwesenheit von Radius und Ulna vergesellschaftet war, zeigten sich nur die Finger und ebensoviele Mittelhandknochen auf dem Röntgenbild.

Der linke Arm des Patienten war normal, nur zeigte sich der Daumen teilweise ektrodaktylisch. Wir versuchten diesen kläglichen Zustand des sechs Wochen alten Knaben dadurch zu bessern, dass wir zunächst einen Daumenstumpf nach Analogie des oben geschilderten Falles kreierten. Zu diesem Zweck führten wir zunächst einen Dorsalschnitt nach dem rechten Mittelhandknochen und spalteten ihn dann der Länge nach, so dass eine Bifurkation desselben entstand. In anderen Worten, das phalangeale Ende wurde völlig geteilt, das karpale jedoch nach leichter Infrakturierung im Konnex mit dem Mittelhandknochen gelassen. So war denn ein neues Knochenstück geschaffen, welches von

einem dorsalen Lappen sowohl als von einem palmaren umgeben wurde.

Die Nachbehandlung verlief ohne Störung. Inwieweit dieser neue vierte Finger funktionsfähig wird, konnte bis dato noch nicht entschieden werden, da der Patient noch in Behandlung ist. (Vgl. Congenital malformations of the upper extremity, New York Medical Journal, 29. Juni 1901.)

Es däucht uns, dass die Chirurgie dieser Zustände zu sehr als Stiefkind behandelt wird. Wenn man sich vergegenwärtigt, dass bei den niederen Tieren, so lange sie sich im Embryonalstadium befinden, sogar Regenerationen von Kopf- und Rumpfteilen eintreten, so sollte man — natürlich in sehr geringer Proportion — bei dem Neugeborenen bessere Chancen haben, als beim Erwachsenen. Wenn das Keimlager vorhanden ist, so kann man die Entwickelung der resp. Gewebteile erhoffen.

Ist die Gabelung einer Phalanx sorgfältig ausgeführt, so kann die Individualisierung der gesonderten Portion erfolgen, vorausgesetzt, dass die Brücke genügenden Blutzufluss hat, keine übermässige Dehnung des Lappens vorhanden ist und die strengsten aseptischen Kautelen beobachtet wurden.

Von den Röntgenstrahlen ist ein Anstoss zu einer neuen operativen Strategie auf diesem bisher vernachlässigten Felde zu erwarten.

Fig. 55.

Traumatische Osteoperiostitis der linken vorderen Tibiafläche bei einer 45jährigen Frau.

VII. Entzündungsprozesse und Neubildungen.

Gestützt auf eine grosse Zahl von skiagraphischen Beobachtungen unseres reichen klinischen Materials, lag es uns nahe, ein Schema behufs Differenzierung verschiedener Knochenerkrankungen auszuarbeiten, welches zwar keineswegs vollständig ist, wohl aber vielleicht die Grundlage zu einem weiteren Ausbau dieser neuen diagnostischen Hilfsbahn bilden mag. (Kongress der American Medical Association, St. Paul, Minnesota, 3. Juni 1901.) Wir erkennen darin nicht etwa ein Substitut, sondern nur eine Vervollständigung unserer bisher üblichen und erprobten Methoden.

Die mangelhafte Unterscheidung zwischen Entzündungsprozessen und Neubildungen der Knochen und Gelenke hat manche unnötige Amputation auf dem Gewissen. Manchmal aber kostete auch eine zu lange hinausgeschobene Amputation, welche dringend notwendig gewesen war, das Leben. Die Röntgenstrahlen haben auch hierin ein völlig neues Gebiet erschlossen. Selbst wo sie uns keine positive Auskunft erteilen, gelangen wir oft auf dem Wege der Exklusion zum diagnostischen Ziel.

Wenn z. B. bei einer ihrem Charakter nach dunklen Schwellung des Kniegelenks die Röntgenstrahlen keine Läsion der Knochenintegrität nachweisen, da kann man Ostitis, Tuberkulose, Syphilis oder eine Knochenverletzung ausschliessen. Wir können dann mit Sicherheit annehmen, dass es sich um Erkrankung der Weichteile handelt. So mögen wir dann, z. B. unter Hinzuziehung anderweitiger Symptome, den Schluss ziehen, dass es sich um eine rheumatische Schwellung handelt

In vielen anderen Fällen aber gibt das Röntgenlicht eine bestimmte Auskunft. So sind bei der Periostitis sowohl als bei Osteomyelitis die skiagraphischen Anzeichen deutlich ausgesprochen. (Fig. 55.) Abscesse der Knochen können nicht bloss lokalisiert werden, sondern man kann sich auch bezüglich ihrer Ausdehnung so genau orientieren, dass die einzelnen Phasen einer Operation schon von vornherein genau festgestellt werden können.

Das Gefühl der Sicherheit, welches den Chirurgen bei seinem Vorgehen unter der Mentorschaft des Röntgenbildes heutzutage erfüllt, hat im Gegensatz zu der Unsicherheit früherer Zeiten, wo man z. B. oft den ganzen Femur aufmeisseln musste, bloss

um sich zu überzeugen, dass man auch sämtliche vorhandenen Herde freilegte, etwas ungemein Wohlthuendes. Zeigt das Röntgenbild nur einen einzigen Focus, so kann man sich getrost darauf verlassen, dass man mit der Eröffnung desselben seiner chirurgischen Pflicht Genüge gethan hat.

Man beachte, dass osteomyelitische Herde eine Prädilektion für die langen Röhrenknochen jugendlicher Personen haben. Die frühzeitige Erkennung derselben macht ihre Ausräumung zu einem einfachen Eingriff.

Wie wir schon bei den Erkrankungen der oberen Extremität, Kapitel VI, andeuteten (Fall einer jungen Dame, Fig. 56), findet man oft, dass ein voraufgegangenes Trauma die Pforte bildete, durch welche die Infektion das Körperinnere betrat. Gewöhnlich ist es der Staphylococcus, dessen Invasion dieselbe zu Grunde liegt. Glücklicherweise hat diese sich an die chirurgischen Sohlen heftende ubiquitäre Bakterienspecies die glückliche Neigung, zirkumskripte Herde in den gefässreichen Geweben der Knochen, also besonders in der Medulla zu bilden (das Periosteum kommt nur ausnahmsweise in Frage). Wie wichtig demgemäss das frühe Erkennen eines osteomyelitischen Herdes ist, liegt auf der Hand. Wenn wir in einem frühen Stadium den Herd eröffnen, ausräumen und drainieren können, so wird die Prognose fast immer günstig sein. Wie manches junge Menschenleben ist durch zu späte Erkenntnis des Vorhandenseins solcher Herde verscherzt worden! Also videant consules!

Die Nekrose der Knochen und andere später auftretende Entzündungsprozesse derselben kann man besonders deutlich darstellen. Auch die Grösse und Form eines Sequesters lässt sich durchaus definieren. Man kann ferner eruieren, ob derselbe in seiner knöchernen Lade liegt und ob er noch dem gesunden Knochen anhaftet oder sich bereits exfoliierte. Es ist selbtverständlich, dass die Extraktion eines Sequesters unter Leitung des Röntgenbildes dann leicht wird.

Bei einem 23jährigen Mann, welcher seinen kleinen Finger zwischen einer Thüre zerquetscht hatte, entwickelte sich eine septische Tendinitis und Tendovaginitis. Man hatte die Amputation des Fingers, welcher nicht mehr zu retten war, von Tag zu Tag verschoben und so hatte sich eine weitgehende Gewebsnekrose in den Muskelinterstitien des Vorderarmes gebildet. Wir machten nun sehr ausgedehnte und tiefgehende Inzisionen, welche den Radius sowohl als die Ulna, namentlich an ihrer Innenfläche, vom Periost entblösst zeigten. Von autoritativer Seite wurde die Amputation des Armes dringend angeraten. Wir hielten jedoch unser Prinzip, dass solche septische Fälle, welche durch Amputation gerettet werden, unter einigermassen sonstwie günstigen Verhältnissen auch durch eine sehr rigorose Wundbehandlung, besonders mechanischer Natur, geheilt werden könnten, aufrecht, und in der That beschränkte sich hierauf die Infektion auf den Vorder-

Fig. 56.

Osteomyelitischer Focus.

Fig. 57.

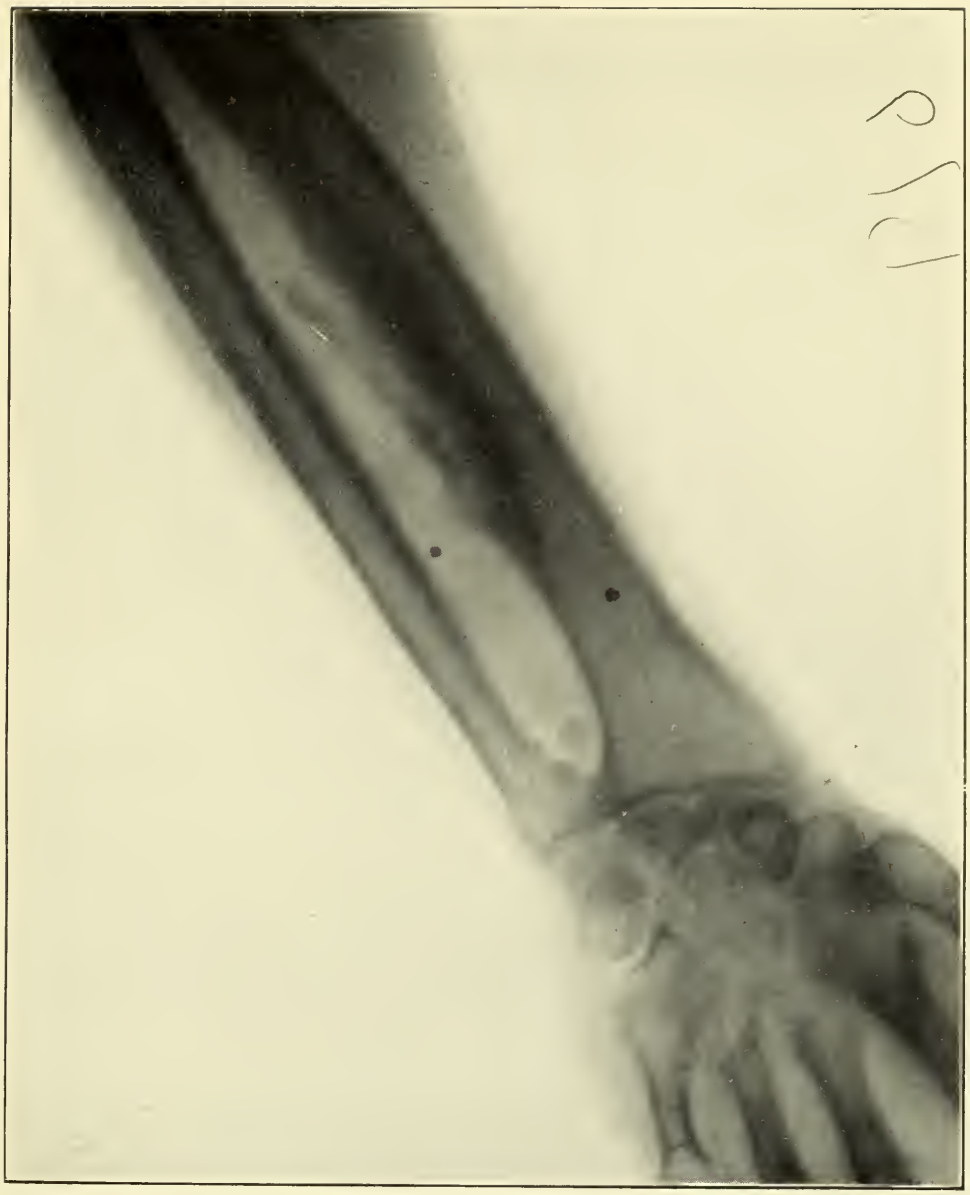

Knochensequester im Vorderarm.

arm. Die Heilung schritt nun rasch vor sich, nur wollte sich eine kleine Fistel auf der Extensorenseite des Vorderarmes nicht schliessen. Da wir bei wiederholter Einführung einer Sonde nicht auf rauhen Knochen stiessen, so unterdrückten wir unsern anfänglich gehegten Verdacht, dass sich ein Sequester vorfände, wieder. Wir waren deshalb nicht wenig verwundert, als das Röntgenbild (Fig. 57) uns einen grossen Knochensplitter zeigte, welcher sich von der inneren Oberfläche der Speiche exfoliiert hatte, die an dieser Stelle mit Osteophyten besetzt war. Die Schnittrichtung war von der Lage des Sequesters diktiert worden und wurde dementsprechend schief im Interossealraum angelegt. Als der Sequester freigelegt war, zeigte er sich auf seiner Oberfläche von fibrösem Gewebe überzogen, während seine innere und untere Fläche völlig entblösst war. Hierin liegt die Erklärung der Thatsache, dass wir aus der Einführung der Sonde keine Belehrung schöpften, da dieselbe stets die fibröse Decke berührt hatte und mit den rauhen Flächen an der Seite und hinten nicht in Berührung treten konnte (vgl. Annals of Surgery, December 1901).

Die Heilung war schon nach elf Tagen vollendet.

In solchen Fällen ist es interessant, den Regenerationsprozess des Knochengewebes mittelst des Röntgenbildes zu beobachten.

Man findet manchmal Herde ähnlichen Charakters bei Typhus. Dieselben werden nach denselben Regeln behandelt. Der Erkenntnis entzündlicher Prozesse in den Gelenken stellen sich oft grosse Hindernisse entgegen. Wie schon vorher angedeutet, ist die Integrität der Gelenkslinien bei akutem Gelenkrheumatismus stark ausgeprägt. Dasselbe lässt sich von akuten Entzündungsprozessen sagen, welche aus einer Infektion hervorgegangen sind. Im letzteren Falle kann man das Auseinanderweichen der Gelenklinien infolge der Ausdehnung durch seröse oder purulente Exsudate durch das Röntgenbild feststellen und daraus diagnostische Schlüsse ziehen.

Bei der chronischen Form des Rheumatismus zeigen die Gelenklinien eine gerade noch wahrnehmbare Unregelmässigkeit.

Bei der Arthritis dagegen sind die Konturen der Gelenkflächen unregelmässig, ja, sie erscheinen an manchen Stellen als Hervorwölbungen und Eindrücke, an anderen wieder verschleiert.

Die arthritischen Depositen können als helle Schatten der difformierten Epiphysen erkannt werden, da sie ja aus durchscheinenden Harnsäuresalzen bestehen. Die Peripherie hinwiederum zeichnet sich durch eine dunkle Zone aus.

In zwei Fällen von gonorrhoischer Arthritis des Handgelenks beobachteten wir die Struktur der Karpalknochen als besonders helle Schatten, während deren Konturen unregelmässig erschienen.

Man kann die arthritischen Ablagerungen übrigens am besten mittelst weicher Röhren darstellen, da Röhren von stärkerem Härtegrad dieselben so weit durchdringen, dass sie keinen Eindruck mehr auf der Platte hinterlassen. Ueberhaupt verwende

man im allgemeinen bei der Röntgenuntersuchung der Knochenkrankheiten der Hand, des Vorderarms, des Fusses und Unterschenkels vorzugsweise weiche Röhren.

Die Arthritis deformans gibt ein äusserst charakteristisches Röntgenbild, denn hier sind die knöchernen Proliferationen besonders reichlich.

Fig. 58 stellt den Fall eines 50jährigen Arbeiters dar, welcher vor elf Jahren eine Ellbogengelenksverletzung erlitt. Dieselbe soll erst nach Monaten geheilt gewesen sein und eine Steifigkeit des Ellbogens zurückgelassen haben. Seit den letzten zwei Jahren hatten sich entzündliche Erscheinungen eingestellt, welche als rheumatisch angesehen wurden. (Andere Gelenke waren nicht befallen.) Patient konnte seitdem seinen Arm zur Arbeit nicht mehr gebrauchen und litt häufig an Schmerzen im Ellbogen.

Als wir den Patient zum erstenmale untersuchten, fanden wir einen in spitzwinkeliger Stellung fixierten, verdickten Ellbogen, welcher besonders unterhalb des Condylus externus auf Druck schmerzhaft reagierte. Da die Beweglichkeit völlig aufgehoben war, so konnte etwaige Krepitation nicht nachgewiesen werden. Irgend welche auf Tuberkulose, Lues oder Gonorrhoe hindeutende Anhaltspunkte liessen sich nicht eruieren.

Das Röntgenbild ergab das Vorhandensein einer difform geheilten Fraktur (seitliche Deviation des Processus coronoideus), welche wohl den Anlass zu der Arthritis deformans gebildet hatte, deren anatomischer Ausdruck im Condylus externus humeri besonders ausgeprägt hervortritt. Der linke Condylus ist mit dem Olekranon fest verwachsen.

Es wurde die Abmeisselung des vorspringenden Fragmentes, die Lösung der Verwachsung und die partielle Resektion des Condylus externus, welcher der Sitz der akuten Nachschübe war, empfohlen.

Bei der Arthropathia tabica erscheint der Knochen arrodiert, gerade wie bei der Osteoperiostitis, zugleich besteht aber auch beträchtliches Auseinanderweichen seiner Wände. Bezüglich der Details der von uns beschriebenen Tendinitis und Tendovagintiis prolifera calcarea verweisen wir auf Kapitel VI.

Bei der Tuberkulose der Knochen und Gelenke geben die Röntgenstrahlen nicht bloss über den Sitz und die Ausdehnung der tuberkulösen Zone Aufschluss, sondern liefern auch bisweilen die einzige differentialdiagnostische Möglichkeit, wenn andere ihr ähnelnde Erkrankungen in Frage kommen.

Die Wandungen eines intraossealen Herdes erscheinen verdickt. Einige Stellen sind durchscheinend auf dem Röntgenbild und zeigen unregelmässige Konturen. Die Grenzlinien eines tuberkulösen Gelenks haben ihre Regelmässigkeit eingebüsst und erscheinen diffus, flockig und bisweilen zerklüftet (vgl. Fig. 59.)

Fig. 58.

Arthritis deformans mit alter Fraktur des Processus coronoideus ulnae.

Fig. 59.

Tuberkulöses Kniegelenk mit Knorpelusur und Hypertrophie des Condylus internus femoris bei einem 12jährigen Knaben (mittelst Injektion von Jodoformglycerin geheilt).

In späteren Stadien, wenn sich käsige Herde gebildet haben, erscheinen diese Zonen ebenfalls durchsichtig. Die Rinde ist bisweilen gänzlich zerstört und ruft dann auf dem Röntgenbild den Eindruck hervor, als sei der Defekt mit einem Hohlmeissel ausgeschnitten. Verkalken sich die Herde, so gibt sie das Röntgenbild als dunklen Schatten wieder.

Bei ausgedehnter tuberkulöser Zerstörung kann man die arrodierten und verschobenen Knorpel darstellen. Bei der tuberkulösen Coxitis erkennt man die spontane Femurluxation nach innen nebst der Lösung des Kopfes in der Pfanne.

Es braucht nicht besonders hervorgehoben zu werden, dass die frühe Erkenntnis eines tuberkulösen Herdes den Arzt oft befähigt, eine konservative Operation vorzunehmen, während später, wenn ausgedehnte Zerstörungen stattgefunden haben, alle Mühe umsonst ist, wie es durch Skiagramme dieser Art nur zu traurig vor Augen geführt wird.

Käsige Herde der Hals- und Bronchialdrüsen lassen sich, falls sich Kalkablagerungen gebildet haben, sehr deutlich darstellen. Wie trügerisch unser Urteil über die Vollständigkeit der Entfernung tuberkulöser Halsdrüsen ist, erhellt aus dem Fall einer 28jährigen Frau, bei welcher wir eine — nach unseren Begriffen — höchst sorgfältige und »radikale« Entfernung der Cervikaldrüsen vorgenommen hatten. Nach Verlauf von zwei Wochen zeigte uns das nichts weniger als höfliche Röntgenbild, dass wir 32 kleine Drüsen übersehen hatten. (Fig 9)

Eine ganz besondere Berücksichtigung verdient das skiagraphische Studium des Osteosarkoms. Wenn man sich vorstellt, dass dasselbe den allerhäufigsten Sarkomtypus repräsentiert und dass das Sarkom unter allen Tumoren die ungünstigste Prognose verspricht, so braucht man die Wichtigkeit einer genauen Diagnose nicht besonders hervorzuheben. Wie bekannt, ist die Matrix des Osteosarkoms, wie die aller Knochengeschwülste, entweder im Periost oder in der Medulla. Bei der skiagraphischen Betrachtung der verschiedenen Knochensarkomtypen legen wir am besten den histologischen Charakter derselben zu Grunde.

Wir finden z. B. bei der periostalen Sarkomform, dass sie einen mässigen Härtegrad besitzt und entweder Rund-, Spindel- oder amorphe Zellen enthält. Sie mag sich dem Knochen anfangs seitwärts attachieren, kann aber in ihrer Weiterentwicklung denselben gänzlich umwuchern. So kann daraus im weiteren Verlauf, wo sich dann auch Kochentrabekel bilden, ein echtes Osteosarkom werden. Das Röntgenbild eines periostalen Sarkoms ist insofern charakteristisch, als es feine Knochenbälkchen zeigt, welche von der Oberfläche ausstrahlen. Das periostale Sarkom ist sehr maligner Natur und verbreitet sich rasch. Sobald man der Diagnose sicher ist, sollte man unverzüglich die Amputation ausführen (vgl. Abbildungen in den Annals of Surgery, Dec. 1901).

Das von der Medulla ausgehende Sarkom wird als myelogenes bezeichnet und ist weniger bösartig. Man teilt es in weiche, harte, alveoläre und multiple Formen ein.

Die weiche myelogene Form zeigt die gewöhnliche sarkomatöse Textur. Seine prädominierende Eigentümlichkeit besteht in dem Vorhandensein an Rundzellen. Ihm kommt eine viel gutartigere Bedeutung zu als dem periostalen Typus. Ein konservativer Heilversuch, i. e. ausgedehnte Exstirpation, ist daher zu rechtfertigen. Das weiche myelogene Sarkom verursacht die Zerstörung der Spongiosa, so dass eine Spontanfraktur eintreten mag. Im späteren Stadium gibt die übrig gebliebene knöcherne Schale zuletzt auch dem immer mehr fortschreitenden Sarkomgewebe nach.

Die beschriebene Form hat eine ausgesprochene Prädilektion für die langen Knochen, besonders deren Enden und prädominiert im Bereich des Femurs, der Tibia, des Humerus und des Radius. Ein Röntgenbild dieser Form weist die Abwesenheit von Knochengeweben an normaler Stelle nach und zeigt im Geschwulstrayon da und dort kleine Knocheninseln.

Bei einer 28jährigen Frau, welche auf ihre dorsalflektierte Hand gefallen war, zeigten sich die schwachen Grenzlinien einer Knochenschale bei einem weichen myelogenen Sarkom, da die Schwellung nach der Verletzung aufgetreten war, so hatte man zunächst an die Folgen einer Fraktur des karpalen Radiusendes gedacht

Als wir den Fall drei Monate nach dem Unfall untersuchten, fiel uns eine kleine Difformität auf, wie man sie so oft nach schlecht geheilter Radiusfraktur findet. Die Konsistenz des vermeintlichen Callus war jedoch weich. Dementsprechend zeigte das Röntgenbild das völlige Fehlen von Knochengewebe im Bereich dieser Zone. Nur ein ganz kleines Knochenrestchen war, wie ein Zipfel am äusseren Radiusende hängend, übrig geblieben. Es wurde von uns die Resektion angeraten; bevor Patient sich derselben unterwarf, verging jedoch ein ganzer Monat, während dessen die Neubildung sehr gewachsen war. Das Resultat war dennoch gut und, soweit wir erfahren konnten, noch nach Verlauf eines Jahres gut geblieben. (Fig. 60.)

Die harte myelogene Form, auch endostales oder zentrales Sarkom genannt, zeigt ebenfalls die gewöhnliche sarkomatöse Struktur. Seine hervorragenden Charaktereigenschaften bestehen in seiner fibrösen Textur und dem Vorhandensein von Spindelzellen. Manche Geschwulstteile enthalten verschiedene Gewebsarten. Bei den spindelzellhaltigen Geweben finden sich auch manchmal Riesenzellen.

Wenn grössere oder kleinere Knochenbälkchen entstehen, so sprechen wir vom Osteosarcoma κατ' ἐξοχήν, finden sich kalkige Ablagerungen, so nennen wir es die petrifizierte Form und wenn ein Ueberschuss von Gefässneubildung vorherrscht, die telangiektatische. In letzterem Falle liegt die Verwechslung

Fig. 60.

Weiches myelogenes Sarkom des unteren Radiusendes.

Fig. 61.

Multiple Exostosen.

mit einem Aneurysma nahe. In späteren Stadien, wo eine regressive Gewebsmetamorphose eintritt, kann es zur fettigen oder cystischen Degeneration kommen, in welchem Fall die Geschwülste eine enorme Grösse erreichen mögen. Dieselben entstehen gewöhnlich nahe der Epiphyse der langen Röhrenknochen und wählen sich mit Vorliebe den Femur, die Tibia und den Unterkiefer zum Schauplatz ihrer zerstörenden Thätigkeit.

Das Röntgenbild des Osteosarkoms im engeren Sinne nun zeigt mehr Knochengewebe als der oben beschriebene weiche myelogene Typus, seine Grenzlinien erscheinen jedoch sehr unregelmässig.

Das Röntgenbild einer 40jährigen Frau zeigt uns die völlige Zerstörung des unteren Radiusdrittels und eines grossen Teiles des Carpus. Wir erzielten durch die Resektion ein vorzügliches Resultat, als dessen Beweis ein Röntgenbild gelten mag, welches wir $4^1/_2$ Jahre später anzufertigen Gelegenheit fanden. Dasselbe zeigt die Regeneration des Knochengewebes in überaus anschaulicher Weise. (Vergl. Annals of Surgery, Dezember 1901.) Dass die petrifizierte Form sich besonders leicht darstellen lässt, braucht wohl nicht besonders hervorgehoben zu werden, dagegen ist die teleangiektatische nur im Zusammenhang mit an deren klinischen Methoden zu diagnostizieren, wobei das Röntgenbild per exclusionem sich von Wert erweist.

Die alveoläre Form charakterisiert sich durch ihr alveoläres Stroma, welches Nester von grossen Zellen enthält. Dasselbe bevorzugt die Knochen des Schädels und des Rumpfes.

Die multiple Form (auch schlechtweg Myelom genannt) zeichnet sich durch das Vorhandensein zahlreicher weisslicher Herde aus, welche aus kleinen Rundzellen bestehen. Es hat dieselbe Struktur wie das Lymphosarkom und findet sich fast ausschliesslich bei alten Leuten, für deren Schädel und Rumpf sie dieselbe Vorliebe zeigen als die alveoläre Form.

Das Röntgenbild der alveolären sowohl als der multiplen Form zeigt die resp. Herde als helle, irreguläre Schatten. Die Struktur ihres Typus, insbesondere ihre Art, das präexistierende Knochengewebe zu zerstören, die dünnen Knochenwandungen und die Trabekelbildung findet ihren entsprechenden Ausdruck im Röntgenbild. Die Osteoporose der Trabekal bedeutet Entkalkung der erkrankten Teile, wodurch sich die Verschleierung der Bilder erklärt. Der intraostale Druck erklärt das immense Auseinanderweichen der Knochenlager, so dass sie wie aufgeblasen erscheinen Hiedurch wird die Wand immer dünner und verschwindet zuletzt gänzlich.

So sehen wir denn, dass die abnormen und unregelmässigen Konturen oder der völlige Schwund der Knochenzellen, besonders seitens der Corticalis, mehr oder weniger charakteristisch für die verschiedenen Formen des Osteosarkoms, in scharfem Gegensatz zu ähnlichen Krankheitsbildern, sind.

Bezüglich der Differentialdiagnose bei Aneurysma kann man sagen, dass das Röntgenbild den Knochen intakt findet.

Gelegentlich einer früheren Publikation (International Clinics, Dezember 1899) wiesen wir auf den Wert der Röntgenstrahlen hin, wie er sich selbst bei negativem Befund per exlusionem ergibt.

So hatten wir bei einem Femoralaneurysma anfänglich den Eindruck gewonnen, dass es sich um ein Osteosarkom handelte, welcher infolge seiner ungewöhnlich dicken Wandungen keine Pulsation verriet. Schon war eine Amputation in Erwägung gezogen worden, als das Röntgenbild bewies, dass der Femur durchaus intakt war.

Bei der chronischen Osteoperiostitis erscheinen die Knochengrenzen unregelmässig, die Irregularität ist jedoch einseitig und die Form ist eine kugelige oder spindelartige. Im Gegensatz hierzu würde das Bild bei der Tuberkulose zerklüftet oder verschleiert erscheinen und bei der Osteomyelitis nahezu normale Konturen aufweisen.

Der skiagraphische Ausdruck von Lues der Knochen ist ebenfalls für das geübte Auge unverkennbar. Bei der kongenitalen Form begegnet man grossen ossifizierten Zonen in der Epiphyse, welche unter normalen Verhältnissen sich in Rücksicht auf den knorpeligen Zustand noch durchscheinend verhalten müssten. Andererseits findet man wieder in den Diaphysen helle Zonen als Ausdruck ungenügender Ablagerung von Kalksalzen. Die Synostose zwischen den knorpeligen Epiphysen und dem Diaphysenende erscheint als eine ausgesprochene Linie, welche ebenfalls als der Ausdruck verfrühter reichlicher Ablagerung von Kalksalzen aufzufassen ist. (Vergl. Fig. 61.) Gummata zeigen regelmässige hellschattige Herde. Die Verdunkelung derselben nach dem Gebrauch einer antiluetischen Kur bestätigt die Diagnose.

Knochencysten zeigen dasselbe klinische Bild als das Osteosarkom und werden deshalb sehr leicht mit demselben verwechselt. Bei der Knochencyste ist zwar auch die Hervorwölbung des Knochens, wie beim Osteosarkom, vorhanden, die Schatten der Corticalis jedoch sind äusserst dünn, aber doch sehr deutlich ausgesprochen und, was am wichtigsten ist, ganz regelmässig. Das flüssige Zentrum der Knochencyste kommt beim Röntgenbild als eine klare durchscheinende Zone zum Ausdruck, welche sich durch dieselbe Regelmässigkeit wie die Corticalis auszeichnet. Die benachbarten Epiphysen sind bei der Knochencyste ebenfalls regelmässig.

Bedenken wir nun, dass Osteomyelitis, Nekrose, Tuberkulose, Lues und Knochencysten konservative Massnahmen erheischen, während beim Sarkom die allerrigorosesten Eingriffe am Platze sind, so können wir verstehen, wie peinlich es für den Arzt sein muss, sich vorwerfen zu müssen, auf Grund eines diagnostischen Irrtums in seinem Heilbestreben zu weit gegangen zu sein. Mit

Fig. 62.



a) Osteomalacische Rippe, b) normale Rippe im Röntgenbild.

anderen Worten, wie fatal muss es sein, wenn man wegen einer Knochencyste eine Extremität amputiert hat, die man durch einfache Inzision hätte retten können. Es kann nun in der That sehr leicht geschehen, dass man die beiden Zustände miteinander verwechselt. Denn die Knochencyste gleicht dem Osteosarkom in ihren allmählichen und schmerzlosen Anfängen. Ferner geht ihr ebenso wie diesem häufig eine Verletzung voraus und dann besteht hier wie dort eine Hervorwölbung des Knochens. Dazu kommt noch die Prädilektion beider Zustände für das jugendliche Alter und für die langen Röhrenknochen. Die Thatsache nun, dass das Innere der Knochencyste aus flüssigem Inhalt besteht, und dass ihre Wände mit einem dünnen Ueberzug besetzt sind, kommt uns kein Röntgenbild zu Hilfe. Denn beim Osteosarkom sind solide Massen vorhanden, welche dementsprechend einen grundverschiedenen Schatten werfen. Wir werden also bei einem Skiagramm einer Knochencyste zuerst an eine Inzision denken und dann erst den Cysteninhalt mikroskopisch prüfen, ehe wir an weitere Massregeln denken.

Im Frühstadium wird die Knochencyste, sei sie an der Tibia oder dem Femur gelegen, leicht übersehen, da die Symptome sehr wenig ausgesprochen sind. Das Röntgenbild gibt aber dann schon genaue Auskunft.

(Bezüglich der Kasuistitik und der Röntgenbilder vergl. pag. 55, American Journal of the Medical Sciences, Juni 1901.)

Andere Knochenaffektionen, wie Osteomalacie, Enchondrom etc., zeigen ebenfalls besondere skiagraphische Eigentümlichkeiten im Einklang mit den verschiedenartigen Dichtegraden ihrer Textur. Man muss natürlich die skiagraphischen Sonderheiten des normalen Knochens genau kennen, um einen pathologischen Schatten nach Gebühr würdigen zu können. Beim normalen Knochen begegnet man vor allem einer ausgesprochenen Regelmässigkeit seiner Grenzen. Die Spongiosa natürlich zeigt infolge ihres grösseren Gehaltes an Kalkablagerungen einen dunkleren Schatten als die Medulla. (Fig. 62.) Infolge des Schwundes der Kalksalze ist die Osteomalacie natürlich durch die völlige Abwesenheit eines Knochenschattens in den resp. Zonen ausgezeichnet. Im Gegensatz zum Osteosarkom erscheint also das ganze Knochengewebe durchscheinend. Bei einem zwei Jahre lang bestehenden Pyothorax gelang es mir trotz wiederholter Versuche nicht, ein deutliches Rippenbild zu erhalten, so dass ich geneigt war, den Misserfolg einem technischen Fehler in die Schuhe zu schieben, bis mir eine erneute Resektion das Vorhandensein von Osteomalacie anzeigte. Beim Enchondrom begegnen wir einer regelmässigen hellen Zone als Ausdruck der knorpeligen Textur.

Osteome zeigen normale architektonische Struktur ihrer Difformität. Sie sind als durchaus gutartig aufzufassen und beanspruchen meist nur ein kosmetisches Interesse. Bei multiplen Exostosen dagegen liegt der Verdacht auf kongenitale Syphilis

nahe, selbst wenn sonst keine Anhaltspunkte gegeben sind. So waren bei einem fünfjährigen Knaben der skiagraphische Nachweis der Hyperostosen des Schlüsselbeins, des Schulterblattes, der Rippen, des Humerus, Femur und der Tibia und Fibula die einzigen diagnostischen Momente. Insbesondere sprach die uns ziemlich genau bekannte Familiengeschichte gänzlich dagegen, der eklatante Erfolg einer nach dem Grundsatz des ex juvantibus et nocentibus eingeleiteten antiluetischen Behandlung jedoch schien die Röntgendiagnose vollauf zu bestätigen. (Fig. 63.)

Bei der Akromegalie überschreiten die Phalangen der Hand die normale Zirkumferenz. Ferner zeigen sie keine Osteophyten. Ihre Epiphysen sind verdickt. Die Röhrenknochen erscheinen breiter und gerader als es der Norm entspricht. Zuweilen findet man die Knochen des Tarsus sowohl als die des Carpus mit Exostosen versehen.

Aehnliche Gewebsveränderungen findet man bei der Ostéoarthropatie hypertrophiante pneumique an den Knochen und Gelenken.

Beim Myxoedem findet sich an den Epiphysenlinien der Röhrenknochen verfrühte Synostose.

Die Syringomyelie zeichnet sich durch das Vorhandensein von Hypertrophen und abundanten knöchernen Proliferationen an den Epiphysen der Röhrenknochen aus. Dieselben enthalten nur kleine Mengen von Kalksalzen.

Ganz charakteristisch sind die Gewebsveränderungen bei der Rhachitis infolge des Minus von Kalkablagerung. Das Röntgenbild erinnert etwas an die Osteomalacie, von welcher es sich jedoch dadurch unterscheidet, dass die eingestreuten Knochenstrukturen ein unregelmässiges Arrangement aufweisen. Ein ferneres Merkzeichen ist die Difformität der Knochen bei der Rhachitis.

Beim Kretinismus findet man ähnliche Zustände. Die Epiphysen sind beinahe unkenntlich, dagegen zeigen sich die Diaphysen besonders deutlich. (Ueber die wertvollen diesbezüglichen Arbeiten siehe Litteraturverzeichnis.)

Bei der sogenannten Raynaud'schen Krankheit gelang es uns, bei drei Fällen ein bisher nicht beobachtetes Phänomen, wie es sich auf dem Röntgenbilde zeigte, hervorzuheben. Die Endphalangen erschienen nämlich sehr stark gekrümmt, an den Spitzen erheblich verdünnt und zeigten ausserdem deutliche Knochenproliferationen. So beobachteten wir bei einer 49jährigen, in Russland geborenen und vor 20 Jahren eingewanderten Frau folgende Symptome: Die Krankengeschichte ergibt nichts von Wichtigkeit. Die Patientin ist Mutter von fünf gesunden Kindern, war seit vielen Jahren beständig mehr oder weniger kränklich gewesen. Seit 17 Jahren traten ab und zu Schmerzen in den Fingern ein, welche für Rheumatismus gehalten wurden. Seit einem Jahre besteht grosse Anämie, manchesmal intensive Schmerzhaftigkeit beider Hände. Wenn Patientin des Morgens aufsteht,

Fig. 63.

Osteom des unteren Radiusendes.

Fig. 64.

Klauenformation und Knochenproliferation bei der Raynaud'schen Krankheit.

muss sie eine Weile gebückt umhergehen. Seit zwei Monaten besonders intensiver Schmerz an der Kuppe des vierten Fingers linkerseits. Ebenda ist grosse Anämie der Haut vorhanden. Vor drei Wochen trat dunkle Verfärbung dieser Fingerkuppe ein.

Status praesens: Schlecht genährte, sehr blasse Frau, deren beide Hände auffallend blutlos erscheinen. In der Nähe des linken Handtellers ist leichte Cyanose bemerkbar. Die Kuppe des vierten Fingers derselben Seite ist gangränös. Die Hände fühlen sich kalt an, wie bei trockener Gangrän Die Untersuchung der übrigen Körperteile ergab keine weiteren Anhaltspunkte. Fieber war ebenfalls nicht vorhanden. Die Harnanalyse ergab nichts Abnormes.

Das Röntgenbild (Fig. 64) zeigte vollkommene Atrophie der oberen Enden, ferner eine ausgesprochene Knochenproliferation an den oberen Enden sämtlicher zweiter Phalangen. Die Epiphysen-Enden der zweiten, dritten und vierten Metakarpalknochen sind verdickt. Die dritten Phalangen sind von dreieckiger Form und erscheinen wie Krallen.

Wir sehen hieraus, dass die Knochenernährung bei dieser sphynxartigen vasomotorischen Läsion viel mehr gestört ist, als man bisher annahm. (Vergl. Krankengeschichten im American Journal of the Medical Sciences, November 1901.)

VIII. Die pathologische und therapeutische Bedeutung der Röntgenbelichtung.

Wie schon im allgemeinen Teil erwähnt wurde, legte die Beobachtung, dass unter gewissen Umständen eigentümliche Veränderungen der Haut nach der Bestrahlung mit Röntgenlicht eintraten, den Schluss nahe, dass demselben eine spezifische Wirkung zukäme. Dass dieselbe nicht von einfachen elektrischen Entladungen herrührt, sondern sui generis ist, bedarf wohl heutzutage kaum näherer Ausführung. In welcher Weise sich diese spezifische Wirkung vollzieht, ist bis jetzt nur teilweise aufgeklärt. Jedenfalls findet sie analog der durch Hitze, Sonnenlicht, Aetzkali oder Säuren verursachten Hautveränderung statt, und ist sie zum grossen Teil von dem Stärkegrad des Röntgenlichtes sowohl als von deren Menge abhängig. Gerade wie das Bromsilber auf der photographischen Platte durch die verschiedene Lichteinwirkung verschiedenartig zersetzt wird, so müssen auch die Gewebe durch verschiedene Lichtarten beeinflusst werden. Die lichtempfindliche Schicht reagiert nicht bloss um so mehr, je stärker und länger sie dem Licht ausgesetzt wird, sondern sie zeigt auch verschiedene Eindrücke je nach der Brechbarkeit der Lichtschatten. So zersetzt z. B. das Sonnenspektrum auch bei langdauernder Bestrahlung denjenigen Plattenteil, auf welchen das Rot projiziert wird, in kaum nennenswertem Masse, während das blaue und violette Licht sehr starke Eindrücke hinterlassen. Grünes und gelbes Licht wirken intensiver als rotes. Je brechbarer also die Strahlen sind, desto stärker werden sie vom Bromsilber absolviert.

Wir können nun gerade wie bei gewöhnlichen Verbrennungen drei verschiedene Grade der Röntgenlicht-Verbrennung unterscheiden. Der erste Grad derselben ist durch die Symptome der Hyperämie gekennzeichnet. Epidermis und Cutis sind infiltriert, die Temperatur erhöht. Das Hornblatt der Epidermis exfoliiert sich in kleinen Lappen oder Schuppen. Ein hervorstechendes subjektives Zeichen ist das quälende Hautjucken (Röntgenlichtdermatose). Am besten lässt sich diese Form mit der Sonnenlichtverbrennung vergleichen. In dieselbe Kategorie dürfte sich das Effluvium capillorum einreihen lassen, welches gewöhnlich ohne sichtbare Störungen einhergeht. Es scheint dabei eine regressive Metamorphose (Atrophie) der differentialen Hautelemente, also der Drüsen, Haare und Nägel einzutreten.

Der zweite Grad ist durch die Bildung von Blasen charakterisiert, deren klarer oder gelblicher Inhalt die Hornschicht von

der Schleimschicht des Malpighi'schen Netzes abhebt. Die Entzündungserscheinungen sind sehr ausgesprochen, die Spannung bedeutend und die Schmerzhaftigkeit dementsprechend intensiv. Wenn die Blasen entfernt sind, so erscheint das Corium als eine rote, blutrünstige Fläche blossgelegt (bullöse Form der Röntgenlichtdermatitis).

Der dritte und schwerste Grad ist durch die Zerstörung der bestrahlten Gewebspartien gekennzeichnet. Dieselben fallen der trockenen Gangränbildung anheim und haben gewöhnlich ein braun-schwarzes, verschorftes Aussehen. Wenn dieselben sich auf dem Wege langdauernder Suppuration exfoliieren oder, wie es sich gehört, durch Kunsthilfe entfernt wurden, so bleibt ein granulierendes Ulcus, welches zu seiner völligen Verheilung Monate in Anspruch nehmen kann (nekrotische Form der Röntgenlichtdermatitis).

Ein höchst charakteristischer Unterschied zwischen gewöhnlicher Verbrennung und der Veränderung der Haut, wie sie nach Röntgenbelichtung eintritt, ist damit gegeben, dass die Symptome der letzteren sich erst nach längerer Zeit, zumeist nach Verlauf von zwei Wochen manifestieren. Bei der einfachen Röntgenlichtdermatosis dauert dieses Stadium der Latenz gewöhnlich etwa zehn Tage, worauf dann die Haut hyperämisch wird. Zuerst ist eine helle, dann eine dunklere Rötung bemerkbar, zuletzt wird die Haut braun und schuppig. In einigen Wochen erfolgt Restitutio ad integrum. Manchmal bleibt leichte Pigmentierung der Haut zurück.

Bei der bullösen Form der Röntgenlichtdermatitis treten nach einer 14tägigen Inkubation intensive Erscheinungen subjektiver sowohl als objektiver Natur auf, welche ungefähr ebenso lang als das Inkubationsstadium andauern. Wenn behaarte Stellen der Schauplatz der Verbrennung waren, so vollzieht sich der Nachwuchs des Haares sehr unvollkommen und bleibt fast stets Pigmentierung und Gefässerweiterung zurück (siehe Fig. 56).

Die nekrotische Form der Röntgendermatitis entwickelt sich gewöhnlich einige Tage später als die bullöse Form und bedarf zu ihrer Heilung mitunter monatelang.

Diese Form erinnert an die ebenfalls stationär auftretende Gangränform, welche man als Gletscherbrand bezeichnet. Das Gesicht des alten Aufsehers an der Eisgrotte am Eigergletscher, welcher vielen ärztlichen Touristen bekannt ist, stellt eine wahre Studie dieser interessanten Gewebsveränderung dar.

Auf dem diesjährigen Kongress der New York State Medical Society hatten wir Gelegenheit, die Hände von röntgophilen Kollegen und Technikern zu untersuchen, welche die chronische Form der Röntgenlichtdermatose darboten. Die Haut war derb, runzelig, teilweise rissig und leicht verwundbar, die Nägel verhornt und rissig und die Phalangen derart verdickt, dass eine Spannung bei der Extension eintrat. Die Elastizität war vermindert

und die Sensibilität gesteigert. Auch bestand Effluvium capillorum. Hier handelt es sich jedenfalls um einen kumulativen Einfluss.

Um nun ein Urteil über die Art der Einwirkung des Röntgenlichtes auf die Haut gewinnen und daraus Schlüsse auf die therapeutischen Indikationen derselben, also deren physiologische Bedeutung, ziehen zu können, bietet uns die klinische Untersuchung der Röntgenlichtverbrennung eine Handhabe. Ventilieren wir zunächst die Frage der Veränderungen, welche sich möglicherweise im Innern des Körpers abspielen, während die Strahlen ihn durchdringen. Da wurden allerlei klinische Erscheinungen berichtet, welche als Folge einmaliger Röntgenlichtbestrahlungen aufgefasst wurden, wie sonnenstichähnliche Symptome, Benommensein, Schwindel, Herzklopfen, Kopfschmerzen, Erbrechen oder Kolikanfälle. Der Beweis des Kausalnexus muss jedoch erst erbracht werden. Solche Berichte erinnern uns an eine tragikomische Episode unserer Gymnasialzeit, welche sich nach einer praktischen Demonstration der Leydener Flasche abspielte. Einer unserer Kommilitonen, welcher Kette mitgebildet hatte, erkrankte einige Stunden, nachdem wir den leichten elektrischen Shock verspürt hatten, an heftiger Kolik und Diarrhoe. Der erzürnte Vater stellte unseren biederen Physikprofessor in lapidaren Worten wegen solch gewissenloser Verabreichung einer so unheimlichen Kraft zur Rede, liess sich aber besänftigen, als einige Kameraden bezeugten, dass das Elektrizitätsopfer kurz vorher seine Ersparnisse in der Form von drei Pfund Kirschen nebst Kernen seiner Stoffwechselbahn einzuverleiben gesucht hatte.

Bei längerer Bestrahlung freilich sind Gewebsveränderungen zu erwarten. Wir werden weiter unten darauf zurückkommen und uns zunächst mit den Erscheinungen der Hautveränderung, als dem Paradigma der Röntgenlichtwirkung, beschäftigen.

Wir nahmen seit Februar 1896 über 10000 Röntgenlichtuntersuchungen vor und machten darunter gegen 5000 Aufnahmen. Noch vor wenigen Monaten konnten wir uns rühmen, an keinem unserer zum Teil in prekärem Zustand befindlichen Patienten eine Verbrennung verbrochen zu haben.

In unserem Lehrbuch der Frakturen hatten wir nur über zwei Fälle von Effluvium capillorum berichtet. An beiden Patienten war der Schädel oft und in kurzen Zwischenräumen bestrahlt worden. Bei dem einen begann der Haarausfall schon am fünften und bei dem anderen am sechsten Tage nach der letzten Aufnahme. Nach drei Wochen fingen die Haare wieder an, sich vollständig zu erneuern. Störungen irgend welcher Natur blieben nicht zurück.

Trotz der überaus liberalen Handhabung unseres Armamentariums wurden wir selbst durch das Röntgenlicht in keiner Weise affiziert. Schon gaben wir uns der imaginären Hoffnung hin, gegen dasselbe gefeit zu sein, als wir bei unseren Experimenten mit sehr starken Röhren und grossen Elektrizitäts-

mengen eines Tages ein heftiges Brennen in der Dorsalfläche der rechten Hand verspürten. Es war die Fläche, welche bei der fluoroskopischen Kontrolle des Lichtes der Röntgenröhre zugekehrt wurde. Dazu kam ein unangenehmes Gefühl der Spannung, welches sich bei jeder Bewegung der Finger steigerte. Das Aussehen der Haut war zuerst erythematös, später braun und die Epidermis stiess sich in kleinen Schüppchen ab, so dass sie ein lederartiges Kolorit annahm. Die Schweisssekretion war völlig aufgehoben. An besonders schwülen Tagen, wie sie der vergangene Sommer in so unwillkommener Weise brachte, war die Qual besonders gross, was sich aus der Stimulation der durch Verhornung funktionslos gewordenen Schweissdrüsen erklären dürfte.

Während die linke Hand für die fluoroskopische Kontrolle substituiert und die rechte mit einem Staniolhandschuh geschützt wurde, hörten die stürmischen Erscheinungen auf. Bald jedoch traten nun auf dem Rücken der linken Hand dieselben Erscheinungen, jedoch in milderem Masse, auf, so dass wir uns eine mehrwöchentliche Röntgenlichtabstinenz auferlegen mussten. Seitdem wir geeignete Schutzmassregeln ergriffen (siehe allg. Teil), sind keinerlei Störungen mehr erfolgt und kann nur der aufmerksame Beschauer noch die Spuren der Röntgendermatose erraten. Unser allgemeines Befinden wurde niemals in irgend einer Weise gestört.

Um dieselbe Zeit beobachteten wir unseren ersten Fall einer bullösen Röntgenlichtdermatitis bei einem 38jährigen Mann, welcher sich im Verlauf von zwei Jahren fünf verschiedenen Thorakotomien wegen Pyothorax unterzogen hatte. Wir hatten im Hinblick auf die sehr verdickte Pleura, welche die grosse Empyemhöhle auskleidete, eine Pleurektomie ausgeführt und wollten nun mittelst des Röntgenbildes die Ausdehnung der Höhle sowohl als der Rippenresektion feststellen.

Zuerst wurden weiche Röhren angewandt, bei deren Gebrauch nur ungenügende Kontraste erzielt wurden. Obgleich eine grosse Pleurapartie entfernt war, fand sich immer noch ein ansehnlicher, verdickter Bezirk, welcher das Bild der Rippen etwas verschleierte. Wir nahmen deshalb, nachdem wir unsere mangelhaften Versuche siebenmal wiederholt hatten, zu den stärkeren Röhren unsere Zuflucht, mittels welcher wir allerdings ein gutes Bild erzielten. Zugleich aber wurde unsere Freude durch die Entwicklung einer bullösen Dermatitis getrübt. Die Inkubation hatte zehn Tage gedauert, die Haut war zuerst hochrot und später dunkelrot geworden; dann bildete sich eine Blase vom Umfang einer grossen Hand, deren Inhalt aus wasserklarem Serum bestand. Als dieselbe eröffnet war, zeigte sich eine exkoriierte Fläche, welche bei mässiger Eitersekretion unter einem Xeroformverband im Laufe von drei Wochen ausheilte. Obige Figur veranschaulicht die pigmentierte und mit kleinen Teleangiektasien durchzogene Fläche nach zwei Monaten.

Kurze Zeit darauf beobachteten wir eine zweite Verbrennung milderen Charakters. Dieselbe ereignete sich bei einem seit drei Jahren an Lungenabscess leidenden Patienten, dessen Fall in Kapitel 3 des speziellen Teils in extenso geschildert ist. Hier hatten wir Messungsversuche angestellt, welche eine fünfmalige Wiederholuug des Aufnahmeverfahrens erheischten. 13 Tage nach der letzten Röntgenaufnahme trat auf der der Abscesshöhle gegenüberliegenden vorderen Brustwand Bildung einer handtellergrossen Blase auf, welche mit Serum von hellgelber Farbe gefüllt war. Nach Eröffnung derselben entwickelte sich eine oberflächliche, nicht eiternde Exkoriation, welche unter Anwendung einer 10proz. Xeroformlanolinsalbe innerhalb einer Woche sich wieder epidermisierte.

In beiden Fällen hat es sich um Individuen gehandelt, deren Organvitalität durch eine mehrjährige erschöpfende Krankheit herabgesetzt war, ferner waren in beiden Fällen eiternde Höhlen durchstrahlt worden, ein Umstand, der vielleicht die Resistenz der bedeckenden Gewebe beeinträchtigte. Trotzdem beachte man, dass in beiden Fällen erst nach häufig wiederholter und längerer Bestrahlung pathologische Veränderungen eintraten.

Ob nun eine Art Idiosynkrasie gegen das Röntgenlicht besteht, ist bis jetzt noch nicht bewiesen. Die klinische Beobachtung scheint dafür zu sprechen. Man vergegenwärtige sich z. B. unsere oben geschilderte jahrelange Immunität gegenüber der schon nach mehrmonatlichem Gebrauch des Röntgenlichtes entstandenen Dermatose bei anderen. Auch dürfen wir wohl annehmen, dass Kinder, schwächliche Personen sowie Kranke, wie die oben angeführten, rascher und intensiver reagieren. Ferner scheinen gewisse Regionen des Körpers eine Prädilektion aufzuweisen.

Zweifellos kann die längere Einwirkung der Röntgenstrahlen in jedem Körperteil eine mehr oder minder hochgradige Hyperämie hervorrufen. So ist bei langdauernden Experimenten mit den Röntgenstrahlen nicht bloss Hyperämie und Schwellung der Conjunctivae, sondern auch Retinitis und andauernde Pupillenverengerung beobachtet worden. Dass bei kumulativer Wirkung Hyperämie in anderen, namentlich auch inneren, Organen eintreten kann, ist jedenfalls begreiflich.

Man versuchte vielfach, der Frage durch das Tierexperiment nahe zu treten. So beobachtete Tarkhanoff (Einfluss der Röntgenstrahlen auf das Zentralnervensystem, Gaz. degli osped., März 4., 1897), dass die Röntgenbelichtung der Grosshirnhemisphären des Frosches reflexhemmend wirkt. Auch erschien die Farbe der Froschhaut sehr dunkel, als die Tiere nach längerer Bestrahlung wieder in ihr feuchtes Element zurückverbracht wurden. Bei längerer Bestrahlung von Fröschen, Mäusen, Meerschweinchen, Kaninchen und Vögeln traten paralytische Erscheinungen ein, an welchen die Tiere schliesslich zu Grunde gingen. Dass das Röntgenlicht auf die Hautaktion, den

Fig. 65.

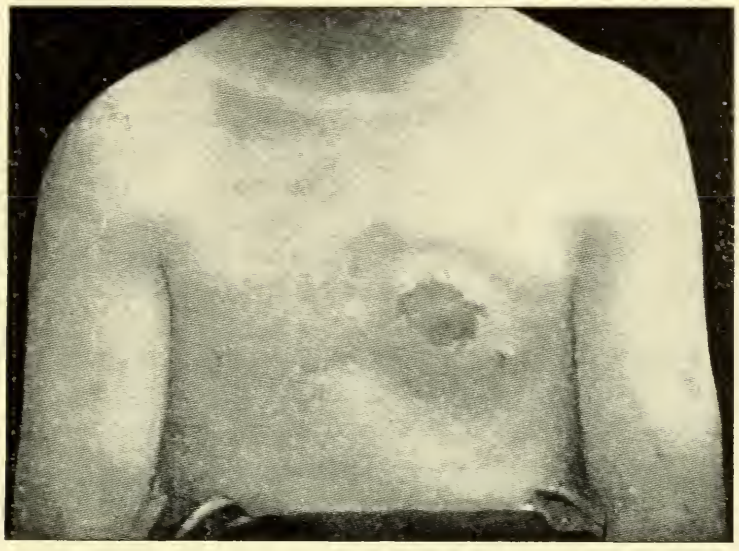

Röntgenlichtverbrennung zweiten Grades.

Stoffwechsel, die Bluttemperatur etc. der Tiere einwirkt, wurde schon durch Lecercle nachgewiesen. Bei unseren an Hunden vorgenommenen Versuchen trat nach dreistündiger intensiver Bestrahlung schon am fünften Tage Alopecie der belichteten Stellen ein. Zwar zeigte der Haarbulbus keine Atrophie, die Epidermis jedoch und namentlich die Hautfollikel waren zerstört. Ein exzidiertes Hautfragment zeigte bei mikroskopischer Untersuchung die gewöhnlichen Erscheinungen der Entzündung.

Bei unseren Versuchen mit Mäusen beobachteten wir den Haarausfall durchschnittlich nach zwölfstündiger — auf acht Tage verteilter — Bestrahlung. Während dieser Zeit fielen uns keinerlei störende Symptome an den Versuchstieren auf. Bei dem Gebrauch weicher Röhren trat der Haarausfall früher ein als bei dem der harten. Sobald sich die ersten Anzeichen des Haarausfalls manifestierten, wurden die Tiere getötet. Die mikroskopische Untersuchung wies Kongestionszustände in den Eingeweiden nach, deren Grad bei den mit harten Röhren behandelten Tieren am intensivsten erschien.

Die Frage nun, wie diese entzündlichen Prozesse zu stande kommen, ist nicht leicht zu beantworten, denn sie spielt nicht bloss in das Gebiet der Chemie und Physik, sondern auch in das der Physiologie und Pathologie, ja sogar in das der Bakteriologie über. Immerhin scheint sie uns auf dem Boden der klinischen Beobachtung am ehesten zu beantworten zu sein, und so sehr auch die Analogie des Tierversuchs geeignet ist, Vergleichsproben anzustellen und hierdurch neue Wege für die Forschung am Menschen anzubahnen, ausschlaggebend für die menschliche Pathologie kann sie keineswegs in dieser Frage sein. Man bedenke nur das eine, dass dicht behaarte Tiere auf Verbrennungen ganz anders reagieren, als der Homo sapiens. Vergleichen wir deshalb zunächst unsere Kenntnis der Vorgänge bei der Verbrennung des Menschen mit dem durch das Röntgenlicht hervorgerufenen Veränderungen. Da fällt uns hier wie dort vor allem die Ernährungsstörung der Wände der Blutgefässe und ihre Folgen auf.

Betrachten wir zuerst die Folgen der Verbrennungen zweiten Grades etwas näher. Die von Fränkel, Lesser, Pawlowsky, Ponfick und Wertheim festgestellte Zerstörung der roten Blutkörperchen kann für die schweren Erscheinungen selbst ausgedehnter Verbrennungen zweiten Grades nicht von Belang sein, denn nach Hoppe-Seyler wurden auch nach Verbrennungen zweiten Grades mit letalem Ausgang im Maximum nur 2,4 Proz. derselben zerstört gefunden. Viel einschneidender wirkten die infolge des pathologischen Gewebszerfalles entstandenen Stoffwechselprodukte, welche nach Fränkel gerade wie bei der Eiweissverdauung sich bilden. Das Eiweiss wird nämlich gespalten, nimmt Wasser auf und wird in Albumose und Peptone übergeführt. Krehl und Mathes haben dieses

Auftreten von Zerfallprodukten des Eiweisses im körperlichen Haushalt genauer untersucht. Wir können hieraus entnehmen, dass bei Verbrennungen zweiten Grades die Zerstörung der Gewebe nebst dem Zugrundegehen der roten Blutkörperchen den Zerfall von Eiweiss in sich schliesst. Die Folge davon ist die Bildung von Exsudaten, welche resorbiert Albumose erzeugen, die als nicht zur Assimilation geeignete Stoffe auf dem Wege der Nieren den Organismus wieder verlassen.

Der verschiedene Giftigkeitsgrad dieser Stoffe scheint die grössere oder geringere Schwere der klinischen Symptome zu bedingen und wird auch bei besonders ausgedehnten Verbrennungsflächen den lethalen Ausgang am ehesten erklären. Dazu kommt der Verlust von Flüssigkeit (Blutplasma), welcher um so grösser ist, je ausgedehnter die Verbrennungsfläche ist.

Diese Produkte finden einen um so günstigeren Nährboden, je mehr der Organismus durch diesen Flüssigkeitsverlust an natürlicher Resistenz verloren hat.

Solche Erwägungen legen uns, beiläufig erwähnt, die praktische Notwendigkeit der Kochsalzinfusion bei ausgedehnten Verbrennungen nahe, welche allein schon genügen sollte, den Flüssigkeitsausfall zu decken.

Bei Verbrennungen dritten Grades spielt die Zerstörung der roten Blutkörperchen eine viel grössere Rolle, da der Ausfall einer grösseren Menge derselben wie eine Kohlensäurevergiftung wirkt. Dazu kommt die Resorption der Produkte des zerfallenden Gewebes (Toxaemie), wodurch wir das Gebiet der Wundinfektion betreten.

Wir möchten noch an der Stelle Gelegenheit nehmen, darauf hinzuweisen, dass Brandwunden eben auch Wunden sind und demgemäss als solche behandelt werden sollen. Wir empfehlen schon seit Jahren die sofortige Entfernung der Blasen bei Verbrennungen zweiten, und der baldigen Exzision der im Absterben befindlichen Gewebspartien bei solchen dritten Grades (siehe unseren Vortrag über die Behandlung von Verbrennungen, New Yorker Medizinische Monatsschrift, Mainummer 1891).

Dieselbe begegnet zwar technischen Schwierigkeiten, ist aber die einzige Behandlungsweise, welche chirurgischen Grundsätzen entspricht.

Bei der Ueberlichtung durch die Röntgenstrahlen treten dieselben Erscheinungen in mehr oder minder hohem Grade auf, und die Ursache des Todes unserer Versuchstiere war bei der bullösen Form auf Plasmaverarmung und bei der nekrotischen auf septische Vorgänge zurückzuführen.

Der Unterschied zwischen der Verbrennung im gewöhnlichen Sinne und der durch Röntgenlicht ist, wie schon angedeutet, durch die Langsamkeit des Prozesses gegeben. Die eigentümliche chemische Einwirkung des Röntgenlichtes auf die Gewebe geschieht in der Weise, dass die Ernährung der Zellen

allmählich beeinträchtigt wird. Erst wenn die Störung einen höheren Grad erreicht hat, manifestiert sich dieselbe auch klinisch durch die oben beschriebenen Erscheinungen. Diese hinwiederum werden bestimmt durch die Stärke und Menge des Röntgenlichtes sowohl wie durch die Vulnerabilität des bestrahlten Gewebes, wobei eine grössere oder geringere Prädisposition mit in das Spiel kommt.

Effluvium capillorum lässt sich ebenfalls durch entzündliche Vorgänge in den Matrixzellen erklären.

Aus diesen pathologischen Erwägungen ergibt sich eine Direktive für die therapeutische Verwendung von selbst, gerade wie wir die deletäre Eigenschaft der Gifte, besonders deren Maximaldosen, studieren mussten, um die Indikationen zu ihrem therapeutischen Gebrauch zu verstehen.

Am naheliegendsten erschien die therapeutische Verwendung bei der Hypertrichosis.

Für grössere behaarte Flächen ist die Röntgenbelichtung entschieden die Therapie par excellence geworden. Für kleine behaarte Stellen ist nach wie vor die Elektrolyse oder die Galvanokaustik zu wählen, denn die vorsichtige Behandlung mit Röntgenlicht erfordert Monate. Bei grösseren Flächen ist die Heilung nach der Röntgentherapie anfangs fast nur temporär.

Da die Heilung der Sycosis simplex in erster Linie von einer sorgfältigen Enthaarung abhängt, so ist hier der kurative Einfluss der Röntgenstrahlen besonders verständlich.

Favus und Ekzeme sind ebenfalls der Röntgenlichtbehandlung leicht zugänglich.

Die Heilung des Lupus mittelst Röntgenlichtes war Kümmell schon im Jahre 1897 gelungen. Daran schlossen sich bald die Berichte von Albers-Schönberg, Hahn, Schiff, Freund, Ziemssen, Mühsam, Holland, Schenkel, Jutassy und Neisser. Bei sämtlichen Fällen war anfänglich eine entzündliche Reaktion der Haut und des lupösen Gewebes beobachtet worden, dem dann das Eintrocknen der Knoten folgte. Die Vernarbung der zu einer frischen Granulationsfläche umgewandelten Lupuspartie nahm dann allerdings längere Zeit in Anspruch.

Wir berichteten über unsere Fälle bereits anderweitig und möchten hinzufügen, dass die Heilung derselben bei einer teilweisen Beobachtungsdauer von drei Jahren permanent geblieben ist.

Die Knoten pflegten sich nach der fünften bis siebenten Sitzung zusammen mit dem zerstörten Gewebe abzuschälen. Die rote Granulationsfläche blutete bei leiser Berührung. Bei einem Fall schrumpften die Knoten zusammen und zeigten ein braunrotes Aussehen.

Fälle von Lupus vulgaris sind unter Anwendung mässiger Lichtenergie schon nach Sitzungen, die nur fünf Minuten dauerten, geheilt worden.

Dass unter solchen Umständen makroskopische Entzündungserscheinungen vollständig ausblieben, ist begreiflich. Ein fernerer und nicht unwichtiger Umstand ist die kosmetisch vollendete Vernarbung.

Beim Lupus erythematosus ist längere Belichtung nötig. Fälle von erfolgreicher Bestrahlung von Naevus vasculosus wurden ebenfalls berichtet.

Von der erfolgreichen Behandlung des Epithelioms mit Röntgenlicht haben wir uns ebenfalls überzeugt.

Wir werden zwar trotz dieser Thatsache nach wie vor in der ausgedehnten Exstirpation das geeignete Verfahren erblicken. Zur Nachbehandlung dürfte jedoch das Röntgenlicht in Frage kommen. Wir mögen z. B. bedenken, dass, seitdem Heidenhain beim Mammacarcinom das Vorhandensein von Krebszellen unterhalb der Fascie nachgewiesen hat, wir Chirurgen daraus die praktische Notwendigkeit gezogen haben, den M. pectoralis major oder doch mindestens seine oberste Schicht zu entfernen, da wir von der Entfernung der makroskopisch sichtbaren Krebspartien allein keine Heilung erwarten.

Sind die Krebszellen so weit vorgedrungen, dass sie dem Messer nicht mehr zugänglich sind, so haben wir ein baldiges Rezidiv zu fürchten. Wenn wir nun ein Mittel besitzen, welches nach ausgedehnter Exstirpation, die tiefen Gewebsschichten durchdringend, noch diese ausserhalb des Messers ansässigen Krebszellen erreicht und womöglich zerstört oder ihr Wachstum hindert, dann würden wir der Indicatio morbi absolut entsprechen.

Und wenn der parasitäre Charakter des Carcinomas sich beweisen lässt, so wäre die Wirkung eines derartigen antiparasitären Mediums, wie es die Röntgenstrahlen bis zu einem gewissen Grade sind, sehr verständlich.

Wenn wir aber einfach annehmen, dass das Carcinom seine Entstehung einer atypischen Proliferation der Epithelzellen verdankt und die parasitäre Theorie ausschliessen, so können wir wiederum verstehen, dass das Röntgenlicht eine Umstimmung des Proliferationsmodus anbahnt.

In jüngster Zeit stellten wir auch Versuche beim Sarkom an. Als Illustration diene folgender Fall:

Ein 36jähriger kräftiger Küfer will schon seit etwa fünfzehn Jahren einen schwarzen Fleck (vielleicht ein Muttermal) an seinem linken äusseren Knöchel bemerkt haben, welcher sich vor einem Jahr zu einer Warze verbildete. Dieselbe wuchs und wurde gegen Ende November vorigen Jahres empfindlich. Die Oberfläche fing an, wund zu werden, und so verordnete sich Pat. Karbolbäder. Erst um die Weihnachtszeit, als die anfängliche Warze die Grösse eines Apfels erreicht hatte, konsultierte er einen Kollegen, welcher die Güte hatte, ihn an unsere Abteilung im St. Mark's Hospital zu verweisen.

Der Status praesens am 24. Dezember war folgender: Kräftiger, wohlgebauter Mann von gesundem Aussehen (Pat. ist Potator, Familiengeschichte gut, Lues auszuschliessen). Ueber dem äusseren linken Knöchel befindet sich ein apfelgrosser Tumor von mässigharter Konsistenz, dessen Oberfläche ein rauchgraues Kolorit zeigt und der aus der Konfluenz einer Anzahl kleiner Warzen hervorgegangen zu sein schien. Die Geschwulst lässt sich von ihrer Basis nicht verschieben. In der Inguinalgegend ist eine taubeneigrosse Drüse nachweisbar.

Die Diagnose lautete zunächst auf Lymphangiosarkom. Die Amputation war sofort in Erwägung gezogen worden; da dieselbe jedoch von dem Patienten sowohl als seinen Angehörigen rundweg abgelehnt wurde, so begnügten wir uns mit einer bis auf das Periost reichenden Exstirpation der Geschwulst und der Entfernung der Leistendrüse. Die Heilung war in wenigen Tagen vollendet und Patient verliess das Hospital.

Die mikroskopische Untersuchung der exstirpierten Geschwulst ergab das Vorhandensein von Pigment und so wurde es klar, dass es sich um eine der bösartigsten Formen des Sarkoms, nämlich um ein Melanosarkom handelte.

Nach sechs Wochen kehrte Patient zurück. Es zeigte sich nun am äusseren Knöchel dieselbe Geschwulst wieder, mit dem Unterschied, dass sie breiter und flacher erschien und dass sich an ihrem Rande einige erbsengrosse, blauschwarze Knollen befanden, welche man mit Hämorrhoidalknoten vergleichen konnte. In der Inguinalgegend hatte sich ein Drüsenkonvolut von der Grösse eines Gänseeies entwickelt. Es wurde abermals exstirpiert. Patient entzog sich nach zwei Wochen wiederum der Behandlung und zeigte sich nach Verfluss von weiteren vier Wochen mit einem Rezidiv, welches mit etwa 30 mehr oder minder grossen taubeneiförmigen tief blau-schwarzen Knollen besetzt war, von denen die grösseren bei leiser Berührung bluteten. In der Leiste hatte sich ein Geschwulst von Gänseeigrösse gebildet. Auf der Innenfläche des Beines, namentlich entlang der inneren Wadengrenzen, waren einige Dutzend Knollen entstanden, welche denen der Geschwulst völlig glichen und in ihrem Grössenverhältniss zwischen einer Kirsche und einem Stecknadelkopf rangierten. Bei der nochmals wiederholten Exstirpation zeigte sich folgender mikroskopischer Befund: Alveolärer Charakter und Pigmenteinlagerung sowohl in den grossen Zellnestern als in den kleinen Zellen des Stützgewebes. Färbung eines Präparates mit Hämatoxylin und Eosin und eines zweiten mit van Gleesons.

Eine Amputation wäre nun eher durchzusetzen gewesen, aber in Rücksicht auf die Metastase in der Inguinalgegend konnte man sich jetzt von derselben auch nicht mehr viel versprechen.

Es wurde nunmehr die Serumbehandlung in Erwägung gezogen, welche, trotzdem sie sich in meinen Händen bei relativ

häufiger Anwendung nie bewährt hatte, in einem so verzweifelten Fall doch wohl immer wieder verdient, versucht zu werden. Da kam uns gleichzeitig der Gedanke, einen Versuch mit dem Röntgenlicht zu machen.

Ohne nun irgend welche kühne Hoffnungen zu hegen, begannen wir den nach der dritten Exstirpation gebliebenen Defekt zu bestrahlen, zuerst zehn, dann zwanzig, dann dreissig und zuletzt fünfundvierzig Minuten lang. Patient verspürte nach fünfundvierzig Minuten lang dauerndeu Sitzungen ein längeres Kribbeln im ganzen Unterschenkel. Bis dato (Zeit der Vorstellung des Falles in der Deutschen Medizinischen Gesellschaft der Stadt New York, 6. Mai 1899) war die Bestrahlung siebenmal in zwei- bis dreitägigen Intervallen ausgeführt. Nach sechs Wochen hatte sich nicht bloss keine Spur eines Rezidivs an der Knöchelstelle sehen lsssen, sondern, mirabile dictu, eine Anzahl der melanotischen Knollen der Wade, namentlich die, welche der Bestrahlung am nächsten lagen, waren teils völlig vernarbt, teils geschrumpft.

Die Leistendrüsengeschwulst wuchs während dieser Behandlung weiter, und es ist unsere Absicht, dieselbe abermals zu exstirpieren und dann ebenfalls baldiger intensiver Bestrahlung auszusetzen. Wie wir schon andeuteten, sind wir weit entfernt, kühne Erwartungen an unseren Versuch zu knüpfen. Er dürfte jedoch in einem so verzweifelten Falle, selbst wenn derselbe völlig resultatlos geblieben wäre, gerechtfertigt erscheinen, denn im schlimmsten Falle wäre unsere Mühe einfach umsonst gewesen. Nun ist aber die Thatsache nicht wegzuleugnen, dass im Gegensatze zu dem früheren Verlauf nach vorhergehenden Exstirpationen nicht nur kein Rezidiv eintrat, sondern ausgeprägtes Sarkomgewebe ohne jeden Eingriff chirurgischer Natur vernarbte. Der Einfluss des Lichtes ist also klar bewiesen. Inwieweit er freilich in toto reicht, ist dadurch nicht genügend demonstriert und werden weitere Versuche darüber Klarheit schaffen müssen.

Bei der Revision dieser Arbeit, sechs Wochen nach der Demonstration, ist der Defekt am Knöchel gänzlich geheilt, also nach drei Monaten kein Rezidiv. Die Inguinalgeschwulst wurde, wie oben in Aussicht genommen, tags nach der Vorstellung exstirpiert und wird nunmehr das Wundterrain ebenfalls mit Röntgenlicht behandelt. (Den Bericht über das weitere Schicksal des Patienten behalten wir uns vor.) Was die Technik der Röntgenbelichtung betrifft, so ist die sorgfältigste Individualisierung die conditio sine qua non und gilt auch hier das Sprichwort »Probieren geht über Studieren«. Im Anfang nimmt man versuchsweise nur kurze Sitzungen vor, bis man die Individualität des Patienten genau studiert hat.

Manche Patienten reagieren bald, manche nach wiederholten Sitzungen und manche gar nicht. Sobald wie der Patient

sich über ein brennendes Gefühl in der bestrahlten Körpergegend beklagt, muss man die Sitzungen bis auf weiteres einstellen.

Man rücke die Röhre so nahe wie möglich an die erkrankte Körperfläche und lasse eine mässige Lichtenergie etwa 5 Minuten lang einwirken. Tritt keine Reaktion ein, so steigere man die Expositionszeit auf zehn, später zwanzig und dreissig oder gar fünfundvierzig Minuten.

Bei schweren Lupusfällen kann man tägliche Sitzungen abhalten, falls keine nennenswerte Reaktion eintritt. Bei anderen Hautkrankheiten bestrahle man in Intervallen von etwa zwei bis drei Tagen.

Man wähle im allgemeinen solche Röhren, welche auf einen geringen Härtegrad eingestellt sind. Bei unseren Tierversuchen war beim Gebrauch harter Röhren die Bauchhaut nur wenig verändert, während die Bauchorgane sich hyperämisch erwiesen. Das durchdringende Licht der harten Röhren war also von der Haut wenig, von den inneren Organen aber um so mehr absorbiert worden. Dagegen war beim längeren Gebrauch einer weichen Röhre Dermatose der Abdominalhaut, aber keine Hyperämie des Peritoneums eingetreten.

Dass dem Röntgenlicht ausserdem baktericide Eigenschaften innewohnen, kann auch nicht länger bezweifelt werden.

Die mikrobenfeindliche Wirkung des Sonnenlichtes ist eine illustrative Analogie dazu. Wo das Sonnenlicht keinen Zutritt hat, da kommt der Arzt bald hin, ist ein altes und bezeichnendes italienisches Sprichwort. Im Einklang mit dieser der Beobachtung der Tuberkulosenentwickelung entsprungenen Erwägung steht die Thatsache, dass Kulturen von Tuberkelbacillen, sobald man sie dem Sonnenlichte aussetzt, innerhalb dreier Stunden absterben. Bei der grossen Aehnlichkeit der Wirkung des Sonnenlichtes mit der der Röntgenstrahlen lag es nahe, ebenfalls an eine bakterientötende Eigenschaft derselben zu denken. Und in der That sterben Staphylokokken, der Bacillus coli communis und Choleravibrionen schon nach einstündiger mässiger Röntgenbelichtung ab.

Dass die Tuberkulose günstig beeinflusst wird, ist ebenfalls anzunehmen, und zwar ist die Wirkung der Strahlen hier eine zweifache, nämlich eine baktericide sowohl als eine entzündungshervorrufende. Bei der Heilung der Tuberkulose kommt ja auch nicht nur die Bildung der Tuberkelbacillen in Betracht, sondern auch die Metamorphose derjenigen Gewebsveränderung, welche wir als Tuberkelknoten bezeichnen.

Nun ist die künstliche Hyperämie entschieden, wie schon Rokitansky lehrte, entwickelungshemmend für die Tuberkulose.

Es scheint, dass verschiedene Bakterienarten verschiedene Reaktionen je nach der Qualität ihres Plasmas zeigen.

Schaudinn (Pflügers Archiv für die ges. Physiologie, 1899, Band 77) stellte zum Beispiel fest, dass unter den Protozoen die Labyrinthula macrocystis Cienk keine Veränderungen zeigte. Das Plasma dieser Typen ist zähflüssig und träge, und indifferent gegen alle möglichen Reize. Dagegen veränderte sich die bewegliche Amoeba princeps Ehrbg. mit ihrem viel wasserreicheren dünnflüssigen Plasma nach zehnstündiger Bestrahlung und starb dann ab. Infusorien gingen nach sechsstündiger Belichtung ausnahmslos zu Grunde.

So dürfen wir denn von der Zukunft erhoffen, dass sie uns noch weitere wertvolle Anhaltspunkte für die rationelle Lichtbehandlung bakterieller Erkrankungen gewinnen lässt.

Zum Schutz der gesunden Hautbezirke empfiehlt es sich, dieselben während der Belichtung mit Staniol- oder Bleistreifen zu bedecken. Für das Gesicht eignen sich Bleimasken, welche man sich selbst von einer dünnen Bleiplatte von 1 mm Dicke herstellen kann.

Der Patient soll von dem Risiko einer leichten Verbrennung von vornherein in Kenntnis gesetzt werden. Die Behandlung der Röntgenlichtentzündung deckt sich mit der gewöhnlicher Verbrennungen, wie wir sie in unserer vorher citierten Arbeit empfahlen. Bei der Dermatose (Verbrennung ersten Grades) sind Umschläge von Burow'scher Lösung indiziert. Für die bullöse Röntgenlichtdermatitis eignet sich nach der Entfernung der Blasen ein immobilisierender Jodoformgazeverband für die ersten Tage. Später empfiehlt sich bei mässiger Sekretion ein Verband mit 10proz. Xeroformlanolinsalbe, welcher täglich gewechselt wird. Die nekrotische Form erheischt baldige Entfernung der mortifizierten Gewebsteile, worauf die Wundbehandlung nach allgemeinen Grundsätzen gehandhabt wird. Auch hier bewährt sich der Jodoformgazeverband. Torpide Granulationen mögen durch 8proz. Chlorzinklösung stimuliert werden.

Uns schien der tägliche prophylaktische Gebrauch einer 20proz. Ichthyolvaselinsalbe einen günstigen Einfluss während der Röntgenbehandlung auszuüben.

Verlagsbuchhandlung Seitz & Schauer, München.

Zwanglose Abhandlungen

aus dem Gebiete der

medizinischen Photographie, Röntgoskopie, Röntgographie und der Lichtanwendung.

Bd. IX.

(Fortsetzung der Internat. photogr. Monatsschrift für Medizin.)

Jährlich 1 Band in 6 Heften. Abonnement pro Jahr 8 Mark.
Einzelpreis der Hefte entsprechend höher.

Einzeln daraus zu beziehen sind:

Aarland, Prof. Dr. G., **Die Photographie im Jahre 1900.** Preis Mk. 1.20.

Gebhardt, Dr. W., **Die mikrophotographische Aufnahme gefärbter Präparate.** Mit einer Tafel. Preis Mk. 1.20.

Reiss, Dr. R. A., **Einiges über die signaletische Photographie (System Bertillon) und ihre Anwendung in der Anthropologie und Medizin.** Preis Mk. 1.—.

Reiss, Dr. R. A., **Die Photographie makroskopischer anatomischer Präparate.** (Mit 7 Abbildungen.) Mk. 1. —.

Reiss, Dr. R. A., **Die Photographie von Krankheitserscheinungen.** (Mit 9 Abbildungen.) Preis Mk. 1.—.

Schürmayer, Dr. B., **Der heutige Stand und die Fortschritte der Technik der Röntgen-Photographie.** I. Bericht. Preis Mk. 1.20.

Schürmayer, Dr. B., **Weitere Fortschritte der Theorie und Praxis der Röntgen-Photographie.** II. Bericht. Preis Mk. 1.50.

Schürmayer, Dr. B, **Die letzten Neuerungen auf dem Röntgen-Gebiete unter besonderer Berücksichtigung der Röntgen-Photographie.** III. Bericht. Preis Mk. 1 50.

Schürmayer, Dr. B., **Beiträge zur Röntgoskopie und Röntgographie.** (Sammelbericht, speziell für Aerzte bearbeitet.) Preis Mk. 3.—, gebunden Mk. 3.80.

Schürmayer, Dr. B., **Die Photographie bezw. Mikrophotographie in der ärztlichen Praxis.** Preis Mk. 1.80.

Sobotta, Privatdozent Dr. J., **Ueber die Verwertung von Mikrophotographien** für die Untersuchung und Reproduktion mikroskopischer und embryologischer Präparate. Mit einer Tafel in Heliogravüre. Preis Mk. 2.—.

Verlagsbuchhandlung Seitz & Schauer, München.

Beiträge

zur

Röntgoskopie und Röntgographie.

Sammelberichte, speziell für Aerzte bearbeitet (1899—1901).

Von

Dr. J. B. Schürmayer, Hannover.

Broschiert: Mk. 3.—, gebunden Mk. 3.80.

. . . . Auch in erster Linie für den Arzt bestimmt ist Schürmayers Darlegung des heutigen Standes und der Fortschritte der Technik der Röntgen-Photographie. Man ersieht aus dem sehr zeitgemässen Werkchen, dass es weniger Schwierigkeit hat, die Photographien zu erhalten, als richtig zu deuten, und dass infolge davon die Brauchbarkeit des Verfahrens doch nicht so allgemein ist, als man annehmen zu dürfen geglaubt hatte. *Deutsche Revue.*

Eine äusserst fleissige Sammlung einschlägiger Litteratur, unterstützt durch eigene rege Mitarbeit, bringt nicht nur eine gedrängte Darstellung der theoretischen Lehren, sondern auch der bis in die neueste Zeit hinein erfolgten Vervollkommnungen des Armamentars. Der zweite Teil hat den grossen Vorzug, dass der Autor die meisten der geschilderten Vervollkommnungen selbst erprobt hat etc.

Die Heilkunde 1899, Heft 9.

Verlagsbuchhandlung Seitz & Schauer, München.

Die moderne Behandlung
der
angeborenen Hüftgelenksluxationen, des Klumpfusses und der Spondylitis.

Mit zahlreichen Abbildungen.

Von

Prof. DR. ALBERT HOFFA, Würzburg.

Broschiert Mk. 3.—, gebunden Mk. 3.80.

In kritischer Weise bespricht Hoffa die Methoden der Behandlung der **angeborenen Hüftgelenksluxation** und die durch dieselben erzielten Resultate, unter Zugrundelegung der Erfahrungen, die er bei der in seiner Klinik geübten Behandlung gesammelt hat.

Wiener klin. Presse.

In einem sehr lesenswerten Aufsatz legt Hoffa seine sich über 80 Fälle erstreckenden eigenen Erfahrungen nieder, deren Ergebnis in dem auch für praktische Aerzte wichtigen Satze gipfelt, **dass selbst die schwersten Klumpfüsse** erwachsener Personen ohne eingreifende Operationen zu heilen sind. *Die ärztl Praxis 1900, 3.*

Hoffa bespricht in ausführlicher Weise die Behandlung der **Spondylitis** des Kindesalters, nachdem er in der Einleitung kurz den Vorgang der Gibbusbildung dargestellt hat **Besonders wertvoll in der vorliegenden Arbeit ist die Schilderung der Frühsymptome der Spondylitis, die so häufig verkannt werden.**

Monatsschr f. Unfallheilk. 1900, 6.

In dem prachtvoll geschriebenen Büchlein findet der Leser alles, was er über die Behandlung wissen muss.

Med.-chirurg. Centralbl.

Vgl. Amtsblatt des k. b. Staatsministeriums des Innern vom 25. April 1901.

Von der Fachpresse des In- und Auslandes **ausnahmslos günstigst** besprochen und den **praktischen Aerzten wärmstens empfohlen.**

Nobiling-Jankau

Handbuch der Prophylaxe

bearbeitet von

Privat-Dozent Dr. **Bing**, Wien. Prof. Dr. **Einhorn**, New York, Privat-Dozent Dr. **Fischl**, Prag. Dr. Th. S. **Flatau**, Berlin. Dr. **Fuchs**, Pflegeanstalt Emmendingen. Dr. S. **Goldschmidt**, Reichenhall. Zahnarzt Dr. **Greve**, Magdeburg. Prof. Dr. **Hoffa**, Würzburg. Dr. Max **Joseph**, Berlin. Prof. Dr. **Königshöfer**, Stuttgart. Priv.-Doz. Dr. **Kollmann**, Leipzig. Dr. **Lilienfeld**, Würzburg. Prof. Dr. **Martius**, Rostock. Prof. Dr. **Mendelsohn**, Berlin. Privat-Dozent Dr. Frhr. **v. Notthafft**, München. Dr. **Rosen**, Berlin. Privat-Dozent Dr. O. **Schaeffer**, Heidelberg. Privat-Dozent Dr. **Windscheid**, Leipzig.

I., 758 Seiten, Lexikon-8°.

Preis: brosch. Mk. 18.50, gebunden Mk. 21.—.

Die einzelnen Abteilungen werden auch apart abgegeben.

Zu beziehen von jeder Buchhandlung.

Verlagsbuchhandlung Seitz & Schauer, München.

Die **Abteilungen** des Handbuchs sind folgende:

Abtlg. I, 1: **Schaeffer,** Privatdozent Dr. Oskar, **Die Prophylaxe bei Frauenkrankheiten.** Preis Mk. 1.50.

Abtlg. I, 2: **Schaeffer,** Privatdozent Dr. Oskar, **Die Prophylaxe in der Geburtshilfe.** Preis Mk. 1.50.

Abtlg. II: **Joseph,** Dr. Max, **Die Prophylaxe bei Haut- und Geschlechtskrankheiten.** Preis Mk. 1.50.

Abtlg. III: **Fischl,** Privatdozent Dr., **Die Prophylaxe in der Kinderheilkunde.** Preis Mk. 2.—.

Abtlg. IV: **Hoffa,** Prof. Dr. A., und **Lilienfeld,** Dr. A., **Die Prophylaxe in der Chirurgie.** Preis Mk. 2.—.

Abtlg. V: **Fuchs,** Dr. W., **Die Prophylaxe in der Psychiatrie.** Preis Mk. 1.50.

Abtlg. VI: **Greve,** Dr. H. Chr., **Die Prophylaxe bei Zahn- und Mundkrankheiten.** Preis Mk. 1.—.

Abtlg. VII: **Flatau,** Dr. Th. S., **Die Prophylaxe bei Hals- und Nasenkrankheiten.** Preis Mk. 1.50.

Abtlg. VIII: **Bing,** Privatdozent Dr. A., **Die Prophylaxe in der Ohrenheilkunde.** Preis Mk. 1.—.

Abtlg. IX: **Windscheid,** Privatdozent Dr., **Die Prophylaxe in der Nervenheilkunde.** Preis Mk. 1.50.

Abtlg. X: **Einhorn,** Professor Dr. M., **Mendelsohn,** Professor Dr. Martin, und **Rosen,** Dr., **Die Prophylaxe in der inneren Medizin.** Preis Mk. 3.—.

Abtlg. XI: **von Notthafft,** Privatdozent Dr., und **Kollmann,** Privatdozent Dr., **Die Prophylaxe bei Krankheiten der Harnwege und des (männlichen) Geschlechtsapparates.** Preis Mk. 2.—.

Abtlg. XII: **Königshöfer,** Prof. Dr., **Die Prophylaxe in der Augenheilkunde.** Preis Mk. 2.50.

Abtlg. XIII: **Goldschmidt,** Dr. S., **Zur Geschichte der Prophylaxe.** Preis Mk. 1.50.

Abtlg. XIV: **Martius,** Prof. Dr., **Allgemeine Prophylaxe.** Preis Mk. 1.—.

Supplement I: **Kisch,** Med.-Rat Prof. Dr., **Die Prophylaxe der Sterilität (des Weibes).** Preis Mk. 1.—.

Supplement II: **Neumann,** Oberstabsarzt Dr., **Die Prophylaxe im Militärsanitätswesen.** Preis Mk. 1.50.

Supplement III: **Rohleder,** Dr. Herm., **Die Prophylaxe der funktionellen Störungen des männlichen Geschlechtsapparates.** Preis Mk. 1.50.

Diese, dem **trefflichen Handbuche der Prophylaxe** von Nobiling-Jankau entnommene Abhandlung hat eine wichtige Aufgabe mit Geschick gelöst. *Therap Monatshefte 1902, 1.*

Der moderne Zug der Medizin, das ärztliche Augenmerk nicht minder wie auf die Bekämpfung einer bereits ausgebrochenen Krankheit, so auch auf die Verhütung und Vermeidung ihrer ersten Ursachen zu lenken und zu nachhaltigem Eingreifen zu veranlassen, hat **in diesem zeitgemässen Buche eine recht bemerkenswerte litterarische Auslassung gefunden.** *Therap. Monatshefte 1902, 1.*

Das **„Centralblatt für innere Medizin“** schreibt:

Um dem praktischen Arzte, auf dem ja doch in der Hauptsache das Volkswohl, die Gesundheit des Volkes, die heute von höchstem nationalökonomischen Werte ist, beruht, in zusammenhängender Weise die individuelle und klinische Prophylaxe und in grossen Zügen auch die allgemeine öffentliche Prophylaxe vorzuführen, haben die Herausgeber einen Stab auserlesener Mitarbeiter um sich geschart, dem das nun vollendet vorliegende, über 700 Seiten starke Handbuch der Prophylaxe seine Entstehung verdankt.